

**Univerzita Karlova**

**1. lékařská fakulta**

Studijní program: Specializace ve zdravotnictví

Studijní obor: Fyzioterapie



**Zuzana Nečasová**

**Fyzioterapeutické možnosti v ovlivnění mechaniky dýchání u pacientů s chronickou  
obstrukční plicní nemocí**

Physiotherapeutic possibilities of alteration of respiratory mechanism of patients with chronic  
obstructive pulmonary disease

Bakalářská práce

Vedoucí závěrečné práce: Mgr. Martina Havlová

Praha, 2021

## **PODĚKOVÁNÍ**

Chtěla bych poděkovat vedoucí bakalářské práce, paní Mgr. Martině Havlové za vedení, cenné poznámky, odborné připomínky, podněty a možnost provedení výzkumu na I. klinice tuberkulózy a respiračních onemocnění. Dále bych chtěla poděkovat paní Mgr. Jindřišce Hálkové za odborné rady. Také bych chtěla poděkovat své probandce za spolupráci při zpracování praktické části bakalářské práce.

### **Čestné prohlášení:**

Prohlašuji, že jsem závěrečnou práci zpracovala samostatně a že jsem řádně uvedla a citovala všechny použité literární zdroje. Současně prohlašuji, že práce nebyla využita k získání jiného nebo stejného titulu.

Souhlasím/~~Nesouhlasím~~ s trvalým uložením elektronické verze mé práce v databázi systému meziuniverzitního projektu Theses.cz za účelem soustavné kontroly podobnosti kvalifikačních prací.

V Praze, 25.4.2021

Zuzana Nečasová

## **Identifikační záznam**

NEČASOVÁ, Zuzana. *Fyzioterapeutické možnosti v ovlivnění mechaniky dýchání u pacientů s chronickou obstrukční plicní nemocí. [Physiotherapeutic possibilities of alteration of respiratory mechanism of patients with chronic obstructive pulmonary disease]*. Praha, 2021. 87 s., 1 příl. Bakalářská práce (Bc.). Univerzita Karlova, 1. lékařská fakulta, Klinika rehabilitačního lékařství. Vedoucí bakalářské práce Mgr. Martina Havlová.

## **ABSTRAKT BAKALÁŘSKÉ PRÁCE**

**Jméno, příjmení:** Zuzana Nečasová

**Vedoucí práce:** Mgr. Martina Havlová

**Název bakalářské práce:** Fyzioterapeutické možnosti v ovlivnění mechaniky dýchání u pacientů s chronickou obstrukční plicní nemocí

### **Abstrakt:**

Tato bakalářská práce se zabývá problematikou chronické obstrukční plicní nemoci a fyzioterapeutickými možnostmi ovlivnění mechaniky dýchání u pacientů s touto diagnózou. Chronická obstrukční plicní nemoc je pomalu progredující onemocnění dýchacích cest, a právě fyzioterapie může hrát důležitou roli ve zpomalení progresu a zlepšení kvality života u lidí potýkajících se s touto diagnózou. Práce je rozdělena na teoretickou a praktickou část.

V teoretické části práce je popsána chronická obstrukční plicní nemoc a prvky plicní rehabilitace, pozornost je zaměřena především na postupy respirační fyzioterapie. Praktická část je věnována práci s pacientkou hospitalizovanou na I. klinice tuberkulózy a respiračních onemocnění, která byla přijata po protrahovaných exacerbacích s cílem zlepšení stavu pro možnost provedení bronchoskopické volumredukce.

Cílem této bakalářské práce bylo sestavit vhodnou kombinaci fyzioterapeutických technik při léčbě pacientů s CHOPN. Použitá kombinace technik se ukázala být efektivní. U pacientky došlo subjektivně i objektivně ke zlepšení zdravotního stavu.

**Klíčová slova:** CHOPN, respirační fyzioterapie, dýchací techniky

## **BACHELOR THESIS ABSTRACT**

**Author:** Zuzana Nečasová

**Supervisor:** Mgr. Martina Havlová

**Title:** Physiotherapeutic possibilities of alteration of respiratory mechanism of patients with chronic obstructive pulmonary disease

### **Abstract:**

This bachelor thesis deals with the issue of chronic obstructive pulmonary diseases and physiotherapeutic possibilities of influencing the mechanics of respiration in patients with this diagnosis. Chronic obstructive pulmonary disease is a progressive disease of the airways, and physiotherapy may play an important role in slowing the progression and improving the quality of life in people with this diagnosis. The thesis is divided into theoretical and practical part.

The theoretical part of the thesis describes chronic obstructive pulmonary disease and elements of pulmonary rehabilitation, the attention is focused mainly on the procedures of respiratory physiotherapy. The practical part is devoted to the work with a patient hospitalized at the 1st Department of Tuberculosis and Respiratory Diseases, who was admitted after prolonged exacerbations in order to improve the condition for the possibility of performing bronchoscopic volume reduction.

The aim of this bachelor thesis was to compile a suitable combination of physiotherapeutic techniques in the treatment of patients with COPD. The used combination of techniques resulted in improvement in patients health subjectively as well as objectively.

**Key words:** COPD, respiratory physiotherapy, breathing techniques



<b>1. Úvod</b> .....	<b>1</b>
<b>2. Teoretická část</b> .....	<b>2</b>
<b>2.1. Chronická obstrukční plicní nemoc</b> .....	<b>2</b>
<b>2.1.1. Plicní nemoci</b> .....	<b>2</b>
<b>2.1.2. Definice CHOPN</b> .....	<b>2</b>
2.1.2.1. Klinické projevy.....	3
2.1.2.2. Exacerbace .....	3
2.1.2.3. Etiologie a prognóza .....	3
2.1.2.4. Diagnostika .....	5
2.1.2.5. Klasifikace CHOPN .....	5
<b>2.1.3. Vyšetření</b> .....	<b>6</b>
2.1.3.1. Vyšetření funkčních parametrů.....	6
2.1.3.2. Zobrazovací metody.....	7
2.1.3.3. Kineziologické vyšetření.....	7
2.1.3.4. Zátěžové testy .....	8
2.1.3.5. Subjektivní hodnocení pacientem .....	8
2.1.3.6. Hodnocení dušnosti.....	9
<b>2.1.4. Patologické změny v dýchacím a pohybovém systému</b> .....	<b>9</b>
<b>2.1.5. Léčba</b> .....	<b>10</b>
2.1.5.1. Farmakologická léčba .....	11
2.1.5.2. Nefarmakologická léčba .....	11
<b>2.2. Respirační fyzioterapie</b> .....	<b>14</b>
<b>2.2.1. Korekce držení těla</b> .....	<b>14</b>
<b>2.2.2. Reedukace dechového vzoru</b> .....	<b>15</b>
2.2.2.1. Technika volního dýchání.....	16
2.2.2.2. Dýchání přes sešpulené rty .....	16
2.2.2.3. Relaxační dýchání.....	16
2.2.2.4. Brániční dýchání .....	16
<b>2.2.3. Dechová gymnastika</b> .....	<b>17</b>
<b>2.2.4. Drenážní techniky</b> .....	<b>18</b>
2.2.4.1. Posturální drenáž.....	18



2.2.4.2.	Autogenní drenáž .....	19
2.2.4.3.	Aktivní cyklus dechových technik .....	19
<b>2.2.5.</b>	<b>Instrumentální techniky .....</b>	<b>20</b>
2.2.5.1.	Instrumentální techniky nádechové .....	20
2.2.5.2.	Instrumentální techniky výdechové .....	21
<b>2.2.6.</b>	<b>Přístrojové techniky .....</b>	<b>24</b>
<b>2.2.7.</b>	<b>Další fyzioterapeutické techniky .....</b>	<b>26</b>
<b>2.2.8.</b>	<b>Pohybová aktivita .....</b>	<b>26</b>
<b>2.2.9.</b>	<b>Relaxace .....</b>	<b>27</b>
<b>2.3.</b>	<b>COVID-19 .....</b>	<b>29</b>
2.3.1.	Plicní rehabilitace u pacientů s COVID-19 .....	30
2.3.1.1.	Respirační fyzioterapie u pacientů s COVID-19 .....	30
<b>3.</b>	<b>Praktická část .....</b>	<b>32</b>
3.1.	Cíl práce .....	32
3.2.	Metodologie bakalářské práce .....	32
3.2.1.	Časový průběh sběru dat .....	33
3.3.	Kazuistika .....	33
3.3.1.	Základní informace .....	33
3.3.2.	Anamnéza .....	33
3.3.3.	Vstupní kineziologický rozbor .....	35
3.3.4.	Závěr vstupního vyšetření .....	40
3.3.5.	Stanovení cílů fyzioterapie .....	41
3.3.6.	Návrh terapie .....	41
3.3.7.	Provedení terapie .....	42
3.3.8.	Krátkodobý a dlouhodobý fyzioterapeutický plán .....	45
3.3.9.	Instruktaž pacienta / návrh autoterapie .....	46
3.3.10.	Výstupní vyšetření .....	46
3.3.11.	Závěr kazuistiky .....	50
3.4.	Výsledky .....	52
<b>4.</b>	<b>Diskuze .....</b>	<b>55</b>

<b>5. Závěr .....</b>	<b>59</b>
<b>6. Seznam použité literatury .....</b>	<b>60</b>
<b>7. Seznam zkratk .....</b>	<b>71</b>
<b>8. Seznam tabulek .....</b>	<b>74</b>
<b>9. Seznam obrázků .....</b>	<b>75</b>
<b>10. Seznam příloh.....</b>	<b>76</b>

# 1. Úvod

CHOPN je jednou z hlavních příčin úmrtnosti na nepřenositelné nemoci na celém světě. Pacienti s CHOPN se potýkají s různými příznaky onemocnění, mezi tyto příznaky patří kašel, zvýšená produkce sputa, dušnost, únava a snížená tolerance fyzické zátěže (COPD Rehabilitation Class, 2021). Dalším příznakem je chronická bronchitida, která zasahuje do běžných denních činností pacientů a může být také důvodem rozvoje exacerbace nemoci. Exacerbace CHOPN vedou ke snížení fyzické aktivity a svalových funkcí a zároveň jsou nejčastější příčinou hospitalizace a úmrtí pacientů s CHOPN. Nesmíme opomenout ani sníženou kvalitu života daných pacientů. Puhan et al. (2016) ve své studii také uvádějí, že “míra úmrtnosti během jednoho roku po hospitalizaci se pohybuje kolem 35 % a míra rehospitalizace je kolem 60 %”. Podle počtu prodělaných exacerbací lze usuzovat další vývoj nemoci, například úmrtnost. (Bishop et al., 2020; Leemans et al., 2020; Bernabeu-Mora et al., 2020)

Mezi rizikové faktory CHOPN patří především kouření cigaret, doutníků či dýmek, dále expozice kouři, produktům hoření a smogu. Právě na eliminaci rizikových faktorů se zaměřuje preventivní část léčby pacientů s CHOPN. Na preventivní část léčby nasedá symptomatická léčba. Ta má dvě složky, farmakologickou a nefarmakologickou. Farmakologická léčba je plně v rukou lékaře. V rámci nefarmakologické léčby se v praxi využívá plicní rehabilitace. Plicní rehabilitace zahrnuje edukaci, psychologickou podporu, nutriční poradenství, ergoterapii a v neposlední řadě fyzioterapii. (Neumannová et al., 2014) Lee et al. (2020) uvádějí, že “plicní rehabilitace je nedílnou součástí léčby CHOPN, snižuje únavu, dušnost, zvyšuje toleranci cvičení a kvalitu života”. Puhan et al. (2016) také uvádějí, že plicní rehabilitace vede ke zlepšení cvičební kapacity a snižuje riziko hospitalizace.

Cílem mé bakalářské práce je sestavit vhodnou kombinaci fyzioterapeutických technik při léčbě pacientů s CHOPN. Zvolené techniky respirační fyzioterapie budu poté aplikovat u vybraných pacientů hospitalizovaných na I. klinice tuberkulózy a respiračních onemocnění. Aby bylo možné vybrat vhodnou kombinaci fyzioterapeutických technik, je potřeba nejprve porozumět samotnému onemocnění CHOPN a následně také jednotlivým technikám respirační fyzioterapie. Těmto dvěma prvkům se budu věnovat v teoretické části práce. Vzhledem k aktuálnosti tématu a především faktu, že pacienti s CHOPN jsou rizikovou skupinou onemocnění COVID-19, budu se v teoretické části věnovat i této problematice.

## **2. Teoretická část**

### **2.1. Chronická obstrukční plicní nemoc**

#### **2.1.1. Plicní nemoci**

Počet chronických respiračních onemocnění celosvětově stoupá. Mezi plicní onemocnění patří například chronická obstrukční plicní nemoc, astma bronchiale, cystická fibróza či bronchiektázie. Plicní onemocnění se dělí podle typu na obstrukční, restriční a smíšená. Všechna tato onemocnění způsobují snížení funkcí plic, snížení síly respiračních svalů, hypoxii a hyperkapnii. (Neumannová a Kolek, 2012; Neumannová et al., 2013; Žurková a Skříčková, 2012)

Obstrukční typ ventilační poruchy je dán zvýšeným odporem v dýchacích cestách. Tento odpor vzniká buď intratorakálně, například zúžením nebo ucpaním bronchů, nebo extratorakálně ochrnutím hlasových svalů, edémem glottis nebo vnější kompresí trachey. Intratorakální příčiny omezují především výdech, extratorakální příčiny omezují naopak nádech. Mezi chronická plicní onemocnění obstrukčního typu patří chronická obstrukční plicní nemoc, cystická fibróza, astma bronchiale, bronchiektázie a primární ciliární dyskineze. (Neumannová a Kolek, 2012; Žurková a Skříčková, 2012)

Při restričním typu ventilačních poruch klesá vitální i usilovná vitální kapacita plic. Menší nárůst inspiračního objemu vzniká kvůli snížené roztažitelnosti plic a hrudníku a kvůli sníženým kontrakcím inspiračních svalů. Tato snížení vznikají z příčin intratorakálních nebo extratorakálních. Mezi intratorakální příčiny patří utlačení plic tumorem nebo zánětem a resekce plic. Extratorakální příčinou je například kyfoskolióza. Stupeň poruchy se hodnotí podle míry poklesu vitální kapacity vzhledem k normě. (Neumannová a Kolek, 2012)

#### **2.1.2. Definice CHOPN**

Chronická obstrukční plicní nemoc neboli CHOPN je léčitelné a preventabilní onemocnění dolních cest dýchacích. Jedná se o postupně progredující onemocnění dýchacích cest s ne zcela reverzibilní bronchiální obstrukcí. Vlivem této nemoci dochází kromě postižení dýchacích cest také k poškození dalších struktur plicní tkáně jako jsou terminální větve bronchiolů, alveoly a plicní cévní řečiště. Toto onemocnění postihuje pouze dospělé osoby. Prevalence je vyšší u kuřáků, mužů a osob starších 40 let. (Neumannová a Kolek, 2012; Žurková, 2015)

### **2.1.2.1. Klinické projevy**

Nejčastějším příznakem CHOPN je kašel. Kašel je obecně obranný dýchací reflex, který pomáhá udržovat dýchací cesty volně průchodné. Problematický je především nekontrolovaný kašel, který zužuje bronchiální průsvit a při kterém dochází k únavě dýchacích svalů. (Neumannová a Kolek, 2012; Smolíková a Máček, 2006)

Dalším příznakem je pocit dušnosti. Dle Neumannové a kolektivu (2019) se na vzniku dušnosti podílí hned několik faktorů a to “stupeň obstrukce, míra zánětu, tíže emfyzému plic, plicní hyperinflace, ale také svalová síla dýchacích svalů, celková tolerance zátěže a přítomnost jednotlivých komorbidit (např. kardiovaskulární onemocnění)”. Dušnost se nejprve vyskytuje pouze při fyzické námaze, později se však vyskytuje i při běžných denních činnostech a omezuje tak kvalitu života nemocného. Vznik dušnosti lze sledovat dle změn návyků – například pacient místo chůze do schodů začne používat výtah. Mezi příznaky patří také zvýšená tvorba sputa, pocit tíhy na hrudi, nespecifická únava, nechutenství a s ním případně spojený úbytek na váze. (Koblížek et al., 2016; Koblížek et al., 2019; Neumannová a Kolek, 2012)

### **2.1.2.2. Exacerbace**

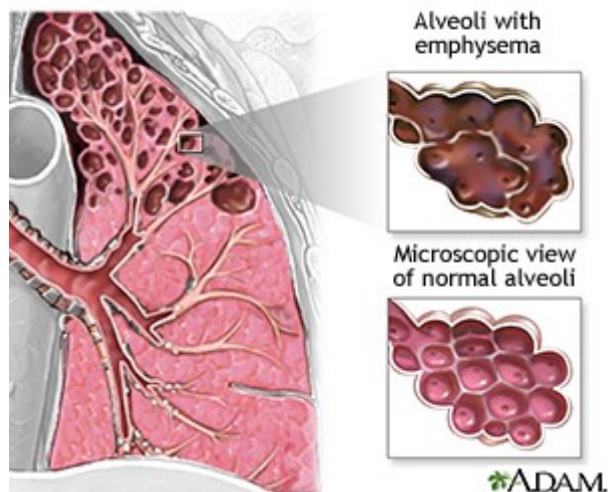
Exacerbace znamená zhoršení obvyklé dušnosti a kašle nad běžnou každodenní normu. K tomuto zhoršení dochází kvůli zvýšenému množství sputa a vysokému množství bakterií v těle. Hlavními symptomy jsou dušnost, hnisavý hlen a zvýšený objem sputa. Exacerbace vzniká náhle, snižuje kvalitu života a vede ke změně léčby, občas až k hospitalizaci. Častý výskyt exacerbací znamená zhoršení stavu minimálně dvakrát ročně ve třech po sobě jdoucích letech. Po exacerbaci trvá pacientovi značný čas, než se vrátí do původního nebo aspoň dostačujícího funkčního stavu. Léčba po zotavení vede k obnovení funkcí do takové míry, aby byl pacient schopen vykonávat základní denní činnosti. (Neumannová a Kolek, 2012; Yohannes et al., 2007; Garrod a Lasseron, 2007; Torres-Sanchez et al., 2017)

### **2.1.2.3. Etiologie a prognóza**

CHOPN je nevléčitelné, pomalu progredující onemocnění, tuto progresi lze však alespoň zpomalit. Každý rok je v České republice hospitalizováno více než 20 000 pacientů s CHOPN a asi 3 500 lidí s touto diagnózou zemře. Etiologie tohoto onemocnění je multifaktoriální, spojená s řadou rizikových faktorů. Svou roli zde hraje i genetická predispozice k tomuto onemocnění. Hlavním rizikovým faktorem je kouření cigaret, doutníků

a dýmek, a to i pasivně. Expozice kouřem nad 40 hodin týdně po dobu 5 let zvyšuje riziko vzniku CHOPN až o 48 %. Dalšími rizikovými faktory jsou znečištění ovzduší smogem, parami chemických produktů, produkty hoření a drobnými prachovými částicemi. Z genetických faktorů se jedná především o deficit alfa-1-antitrypsinu, který často vede k vývoji plicního emfyzému. (Pauk, 2019; Neumannová a Kolek, 2012; Koblížek et al., 2019, Chlumský, 2017)

*Obrázek 2.1.2.1 Emfyzém plic*



Na prognóze CHOPN se podílí řada faktorů, jako je počet exacerbací, přítomnost komorbidit či vznik dalších komplikací. Mezi mimoplicní komorbidity se řadí především onemocnění kardiovaskulární a metabolická, ale komorbidity mohou být i jiného charakteru. Kotolová a Hammer (2018) uvádějí například tyto komorbidity: “arteriální hypertenze, zvýšené riziko infarktu myokardu, anginy pectoris, arytmie, anémie z chronických chorob, osteoporóza, fraktury, diabetes II. typu, metabolický syndrom, glaukom, deprese a úzkostné stavy, poruchy spánku a zvýšené riziko bronchogenního karcinomu” a dodávají, že u těžších formy CHOPN mohou vést ke vzniku plicní hypertenze s následným přetížením pravého srdce, tedy vzniku cor pulmonale. Pro lepší prognózu je zásadní včasná diagnóza a omezení rizikových faktorů, především zanechání kouření. Také se doporučuje vakcinace proti chřipce a pro pacienty starší 65 let i vakcinace proti pneumokoku. Zásadním prediktorem mortality je pohybová aktivita. Omezování pohybové aktivity je způsobeno jako vedlejší efekt snahy o snížení dušnosti. Snížení pohybové aktivity však vede ke vzniku systémových komorbidit, jako je svalová slabost, osteoporóza a kardiovaskulární nemoci. (Neumannová a Kolek, 2012; Kotolová a Hammer, 2018; Kudela, 2017; De Roos et al., 2018)

#### **2.1.2.4. Diagnostika**

Při diagnostice tohoto onemocnění hraje značnou roli anamnéza. Ta se zaměřuje na přítomnost klinických symptomů a rizikových faktorů. Příznaky jsou chronický kašel, chronická tvorba sputa, dušnost, expozice rizikovým faktorům (kouření tabáku, profesní expozice prachu a chemikáliím, znečištění ovzduší) a CHOPN v rodinné anamnéze. Pacient nad 40 let s jedním z těchto příznaků je indikován na spirometrii a biochemické vyšetření, kde zjišťují sérovou hodnotu alfa1-antitrypsinu. Z objektivních metod se dále využívají funkční vyšetření plic, spirometrické vyšetření, zátěžové vyšetření a mohou se využít i zobrazovací metody, jako je skiagram a CT hrudníku. (Koblížek et al., 2016; Koblížek et al., 2019) V rámci diferenciální diagnostiky musíme rozhodnout, zda se jedná opravdu o CHOPN nebo nějaké jiné onemocnění, jako je třeba astma bronchiale, bronchiektazie, tuberkulóza nebo obliterující bronchitida. Astma bronchiale se oproti CHOPN projevuje v mladším věku, příznaky se výrazně mění ze dne na den a často jsou horší brzy ráno nebo večer. Pro diagnózu je také zásadní současný výskyt alergie a anamnéza astmatu v rodině. (Koblížek et al., 2019) Pro bronchiektazie je typický velký objem vykašlávaného, často purulentního sputa a infekce G-negativními patogeny nebo atypickými mykobakteriemi. Skiagram hrudníku nebo HRCT ukazují dilataci bronchů a ztlustění jejich stěny. (Koblížek et al., 2019) Tuberkulóza může nastat v jakémkoli věku. Na skiagramu hrudníku se ukáže infiltrát a mikrobiologicky lze prokázat přítomnost etiologického agens. (Kotolová a Hammer, 2018) Obliterující bronchiolitida se vyskytuje v mladším věku, u nekuřáků. Pacienti s touto diagnózou mívají v anamnéze revmatoidní artritidu nebo akutní expozice kouři. Tato nemoc může nastat i po transplantaci kostní dřeně nebo plic. HRCT ukazuje oblasti se sníženou denzitou. (Koblížek et al., 2019)

#### **2.1.2.5. Klasifikace CHOPN**

CHOPN se dělí podle výsledků spirometrických vyšetření na čtyři stadia (I – lehké, II – středně těžké, III – těžké, IV – velmi těžké). Toto dělení se ale ukazuje nedostatečným, pacienti se tak dělí podle charakteru nemoci na další 4 skupiny (A–D). Pacienti skupiny A nemají výraznější klinické projevy, trpí pouze lehkou bronchiální obstrukcí bezčastých exacerbací. Pacienti ve skupině B už mají výraznější klinické projevy, tedy střední bronchiální obstrukci. Do skupiny C patří pacienti trpící těžkou bronchiální obstrukcí s možností častějšího výskytu exacerbací. Ve skupině D jsou pacienti s velmi těžkou bronchiální obstrukcí, výraznými klinickými symptomy a s vysokým rizikem morbidit i mortality. (Kotolová a Hammer, 2018)

Dále je možné pacienty dělit dle klinické formy na různé fenotypy. Těmito fenotypy jsou a) bronchitický, projevující se produktivním kašlem, b) emfyzematický, kde je hlavním příznakem dušnost bez produktivního kašle, c) CHOPN s bronchiektáziemi, kdy pacient vykašlává hnisavé sputum s příměsí krve, d) CHOPN překrývající se s astma bronchiale, e) fenotyp frekventní exacerbace nebo f) fenotyp plicní kachexie spojený s poklesem hmotnosti a úbytkem svalové hmoty. (Kotolová a Hammer, 2018)

### **2.1.3. Vyšetření**

Vyšetření pacientů s CHOPN má za cíl zhodnocení aktuálního kardiopulmonálního stavu pacienta. Vyšetření provádí pneumolog, alergolog, rehabilitační lékař a také další specialisté, jako fyzioterapeut, ergoterapeut, psycholog nebo nutriční specialista. Důležitými prvky vyšetření je analýza tolerance tělesné zátěže a zhodnocení funkce plic. K hodnocení fyzického stavu se využívá BODE index. Výsledné skóre, a z něj odvozené možnosti zatížení v průběhu fyzických aktivit, získáme hodnocením těchto oblastí: body mass index (BMI), stupeň obstrukce (O), dušnost (D) a tolerance tělesné zátěže (E). K hodnocení funkce plic se využívá především spirometrie a vyšetření kyslíkové saturace pomocí pulsní oxymetrie. Dalšími prvky vyšetření, které může provést i fyzioterapeut, jsou především kineziologický rozbor zaměřený primárně na oblast hrudníku, odebrání anamnézy a zátěžové testy hodnotící vytrvalost pacienta. V neposlední řadě je potřeba vyšetřit subjektivní stav pacienta a ohodnotit míru dušnosti. (Neumannová et al., 2019; Neumannová a Kolek, 2012)

#### **2.1.3.1. Vyšetření funkčních parametrů**

Jak již bylo popsáno výše, k vyšetření funkčních parametrů se využívá například spirometrie a vyšetření kyslíkové saturace. Spirometrie je neinvazivní vyšetření statických i dynamických objemů a kapacit plicní ventilace. Mezi statické plicní objemy patří dechový objem ( $V_t$ ), vitální kapacita (VC), inspirační kapacita (IC), inspirační rezervní objem (IRV), expirační rezervní objem (ERV), celková plicní kapacita (TLC), reziduální objem (RV) a funkční reziduální kapacita (FRC). Dynamické plicní parametry jsou minutová ventilace (MV), maximální minutová ventilace (MVV), vitální kapacita při usilovném výdechu (FVC), usilovně vydechnutý objem za jednu sekundu (FEV<sub>1</sub>) a z nich vypočítaný Tiffeneauův index (FEV<sub>1</sub>/FVC). Díky tomuto vyšetření můžeme určit závažnost a prognózu onemocnění a zhodnotit průběh a efekt léčby. Vyšetření probíhá v sedě na židli. Pacient je nejprve seznámen s průběhem vyšetření, poté mu je na nos nasazen kolíček, do úst vložen náústek a je pobídnut k maximálnímu úsilí při dýchání do přístroje. Provádí se 3 pokusy, zaznamenává se jen ten



nejlepší z nich. (Fišerová, 2001; Neumannová a Kolek, 2012) Vyšetření kyslíkové saturace probíhá pomocí pulzní oxymetrie. Pulzní oxymetrie je neinvazivní přístrojové vyšetření, které slouží k objektivnímu zhodnocení kardiopulmonálního aparátu. Kromě kyslíkové saturace dokáže pulzní oxymetr rychle a snadno měřit i tepovou frekvenci. Hodnota kyslíkové saturace nás informuje o obsahu kyslíku v arteriální krvi. Fyziologická hodnota saturace kyslíkem se pro dospělého člověka vyskytuje v rozmezí 96–98 %. (Astapenko a Černý, 2020) Vyšetření funkčních parametrů je dobré doplnit vhodně zvolenými zobrazovacími metodami.

#### **2.1.3.2. Zobrazovací metody**

Pomocí zobrazovacích metod se určuje přítomnost a případná tíže dalších nejen plicních onemocnění. (Neumannová a Kolek, 2012) Jednou ze zobrazovacích metod je skiagram hrudníku, který se využívá v rámci diferenciální diagnostiky pro vyloučení dalších diagnóz, jako jsou plicní fibróza, pleurální výpotek nebo bronchogenní karcinom. U pacientů s CHOPN se objevují známky hyperinflace, tedy oploštění bránice, zvětšení retrosternálního prostoru a rozšíření mezižebních prostorů. (Sobotík, 2018; Koblížek et al., 2019)

Další zobrazovací metodou je HRCT (High Resolution Computed Tomography) neboli výpočetní tomografie s vysokým rozlišením, která se využívá ke stanovení rozsahu, typu a distribuce emfyzému plic. Dále je možné pomocí HRCT analyzovat rozsah postižení dýchacích cest, měřit plicní objemy, potvrdit přítomnost bronchiektázií a identifikovat fibrotické změny. Nevýhodou vyšetření pomocí HRCT je vystavení pacientů rentgenovému záření. Tuto nevýhodu je možné částečně vyřešit využitím MRI při současné inhalaci hyperpolarizovaného helia, jelikož takto lze stanovit rozsah plicního emfyzému a ventilační nehomogenitu. (Sobotík, 2018; Koblížek, 2014; Marel, 2014)

#### **2.1.3.3. Kineziologické vyšetření**

Kineziologické vyšetření je hodnocení pohybového aparátu aspekci, palpaci a pomocí cílených vyšetřovacích postupů. Aspekční vyšetření hodnotí tvar, symetrii, postavení a případné deformity hrudníku, krční páteře, hlavy a pletenců ramenních. Sleduje dýchací pohyby v různých polohách těla, jako je sed a stoj, při chůzi a také v průběhu cvičení. Součástí aspekce je i pozorování dechové vlny, postřehnutí svalové aktivity během dechu a zjištění dechové frekvence. (Neumannová a Kolek, 2012; Malátová et al., 2017) Pomocí palpce získáváme informace o stavu kůže, podkoží, svalů, kostí a kloubních spojení. Všimáme si teploty, vlhkosti, napětí, posunlivosti a protažitelnosti. Odchylka od fyziologického stavu zde

může poukazovat na funkční problém některé z vrstev. (Neumannová a Kolek, 2012) Perkuse neboli poklep slouží mimo jiné k porovnání levé a pravé plíce mezi sebou. Poklep zdravé plíce by měl být plný, jasný a směrem k plicním vrcholům by se měl tlumit. (Neumannová a Kolek, 2012) Auskultační vyšetření také slouží k porovnání stran mezi sebou a případných odchylek plic mezi sebou. Pacient je požádán nejprve o klidné, poté hluboké dýchání. (Neumannová a Kolek, 2012) Mimo jiné se při kineziologickém vyšetření zjišťuje metrické rozvíjení hrudníku. Toto měření probíhá pomocí páskové míry. Pacientovi se měří hrudník v nádechovém a výdechovém postavení na čtyřech různých místech, a to v úrovni axil, přes mesosternale, xiphosternale a v poloviční vzdálenosti mezi processus xiphoideus a umbilicem. (Neumannová a Kolek, 2012)

#### **2.1.3.4. Zátěžové testy**

Zátěžové testy slouží ke zhodnocení funkčního stavu, efektu terapie a prognózy pacientů. Jedním z nich je i šestiminutový test chůze (6MWD). Během tohoto testu se měří vzdálenost, kterou vyšetřovaný ujde za časový limit šesti minut. Tato vzdálenost se posléze porovnává s normativními hodnotami. Pro muže tyto hodnoty činí 600 a více metrů, pro ženy 500 a více metrů. Přesněji lze normativní hodnoty určit pomocí výpočtu podle vzorce  $6MWD = 800 - (5,4 \times \text{věk})$ . Vzdálenost dosažená během 6MWD souvisí s kvalitou života, poukazuje na změnu dušnosti a po ukončení terapie může poukazovat na délku přežití. Mezi důležité testy patří také spiroergometrie, která slouží především k testování tolerance zátěže. V Česku se obvykle provádí na bicyklovém ergometru. U testu vždy musí být přítomen lékař. Test se skládá ze zahřívací fáze o délce 2–3 minut a pokračuje fází samotného testu, kdy se po dobu 8–12 minut postupně zvedá zátěž. Test končí ze subjektivních důvodů pacienta, jako je dušnost, bolest na hrudi nebo únava nohou, anebo z objektivních důvodů ze strany lékaře – závažná arytmie, významné změny tlaku krve nebo závažná desaturace. (Neumannová a Kolek, 2012; Chlumský, 2019; Koblížek et al., 2019; Kolek, 2019)

#### **2.1.3.5. Subjektivní hodnocení pacientem**

K subjektivnímu hodnocení pacientem se využívá řada dotazníků. Nejčastěji jsou dotazníky zaměřeny na zjišťování kvality života, kde se sleduje fyzické, psychické i sociální zatížení pacienta danou nemocí. Kvalita života je subjektivní měření dopadu nemoci a efektu léčby na všechny složky pacientova života. Hlavní symptomy, jako je dušnost a kašel, ovlivňují možnost pohybových aktivit v každodenním životě. Pokles fyzické aktivity je spojen s psychickými problémy a ve spojení se zhoršující se progresí nemoci a chronickými obtížemi

dochází k rozvoji depresivních symptomů. K zjišťování kvality života se nejčastěji používá ST. George's Respiratory Questionnaire. Tento dotazník je rozdělen na tři různé aspekty, každý zaměřený na jinou část pacientova života. Těmito aspekty jsou symptomy, aktivity a dopad onemocnění. Dalším dotazníkem je COPD Assessment Test, který hodnotí dopad onemocnění na zdravotní stav. Pacient hodnotí osmi otázkami výskyt kašle, sputa, dušnosti a pocitu tíhy na hrudníku na škále 0–5. Výsledné skóre je 0–40, čím vyš pacient hodnotí své obtíže, tím závažnější je jejich dopad na zdravotní stav. Během léčby je také důležité u pacientů sledovat možný vývoj úzkostí a deprese. Pro tento účel se využívá Hospital Anxiety and Depression Scale, dotazník obsahující 14 položek. Výsledné skóre se pohybuje na škále 0–21, kde vyšší číslo znamená větší závažnost konkrétního symptomu. (Neumannová et al., 2014; Chlístek et al., 2018; Smolíková a Máček, 2006)

#### **2.1.3.6. Hodnocení dušnosti**

Hodnocení dušnosti dokáže poukázat na aktuální stav a naznačit prognózu. Většinou probíhá podle Borgovy škály dušnosti nebo podle modifikované škály dušnosti Lékařské výzkumné rady (mMRC). Borgova škála dušnosti slouží k subjektivnímu hodnocení pocitu dušnosti. Jedná se o číselnou škálu 0–10 doplněnou o slovní popis problému. Tato škála se mimo jiné využívá během zátěžových testů. Modifikovaná škála dušnosti Lékařské výzkumné rady (mMRC) rozděluje dušnost na 5 stupňů (0–4). Kde stupeň 0 znamená dušnost pouze při namáhavém cvičení, stupeň 1 dušnost při chůzi do mírného kopce, stupeň 2 dušnost při chůzi po rovině, stupeň 3 přerušení chůze po rovině po 100 metrech pro přílišnou dušnost a stupeň 4 je dušnost při oblékání a svlékání. (Koblížek et al., 2019; Neumannová et al., 2014)

#### **2.1.4. Patologické změny v dýchacím a pohybovém systému**

U mnoha pacientů dochází ke zvětšení klidových objemů plic. Tento děj je podmíněn destrukcí parenchymu a nazývá se hyperinflace. Hyperinflace může být statická nebo dynamická. Statická hyperinflace se objevuje v klidu a projevuje se zvýšeným objemem vzduchu v plicích po spontánním výdechu. Dynamická hyperinflace se objevuje při zvýšení ventilace fyzickou zátěží, v tomto případě nedochází k dostatečné výměně vzduchu v poškozené části plic. Vlivem destrukce plicního parenchymu a alveolárních sept vzniká plicní emfyzém. Plicní emfyzém zapříčiňuje neustálé rozšiřování dýchacích cest periferně od terminálních bronchiolů. Současně destrukce alveolárních sept způsobuje ztrátu elasticity plic,

kteřá působí zúžení dýchacích cest. Toto zúžení vede ke zvýšení odporu vzduchu v dýchacích cestách. Důsledkem těchto změn je zvětšení objemu plicní tkáně, zpomalení rychlosti výdechu a vyprazdňování plic, zvýšení dechové frekvence a prodloužení výdechu. Všechny tyto změny mají vliv i na pohybovou soustavu. (Havlová et al., 2017; Havlová et al., 2018; Neumannová a Kolek, 2012)

Patologie dýchacího systému se promítají i do pohybové soustavy a tvoří tak spolu s dalšími příznaky ucelený klinický obraz pacienta s CHOPN. Vlivem emfyzému a ztráty elastických vlastností plic dochází k neoptimálnímu dechovému vzoru a zapojení pomocných dýchacích svalů. Současně dochází k rozšiřování mezižeberních prostorů a u pacienta vzniká tzv. soudkovitý hrudník, charakterizovaný ztrátou postupného pohybu žeber. Toto rozšíření mezižeberních prostor znevýhodňuje postavení dýchacích svalů a mění orientaci svalových vláken. Inspirační svaly jsou v trvalé izometrické kontrakci bez možnosti relaxace, expirační svaly tak musí být zapojeny i při pasivní části výdechu. Plicní emfyzém také způsobuje snížení pozice bránice a stěžuje tak její správné zapojení do dechového vzoru. Omezením funkce hlavního nádechového svalu se musí aktivovat pomocné dýchací svaly. Hyperaktivitou pomocných dýchacích svalů vzniká vysokolomená krční hyperlordóza s předsunutým držením hlavy, zvýšené napětí ve svalech šíje a obličeje, omezená pohyblivost krční páteře a nedostatečná rotační komponenta hlavy. (Havlová et al., 2017; Smolíková a Máček, 2006)

Hyperinflace umocňuje zvýšení odporu dýchacích cest a stupňuje tak míru náročnosti svalové práce. Zvýšená svalová práce vede k vyšší spotřebě kyslíku, nedostatečnému krevnímu zásobení a zvyšuje svalovou únavu. Zvýšená svalová únava navíc vede k redukci pohybových aktivit. U pacientů s chronickým respiračním onemocněním je velmi častá generalizovaná svalová slabost, která může přispívat ke vzniku dušnosti. Snižování svalové síly dýchacích svalů mimo jiné vede k neoptimálnímu zapojení hlubokého stabilizačního systému páteře a tím k neefektivnímu zapojení dalších svalů. Nedostatečná aktivace hlubokého stabilizačního systému v kombinaci s nedostatečnou pohybovou aktivitou zvyšuje riziko pádů u starších pacientů. (Havlová et al., 2017; Garrod a Lasseron, 2007; Havlová et al., 2018)

### **2.1.5. Léčba**

Léčba CHOPN vyžaduje multidisciplinární přístup. Kromě dohledu pneumologa je zapotřebí spolupráce alergologa, fyzioterapeuta, ergoterapeuta, nutričního specialisty a často je využívána i psychologická pomoc. Všichni tyto specialisté sledují vývoj onemocnění a pracují na minimalizaci komplikací, snížení respiračních symptomů a eliminaci rizikových

faktorů. Léčba je rozdílná u pacientů se stabilizovaným stavem oproti pacientům s akutní exacerbací onemocnění. Při léčbě exacerbace hraje fyzioterapie důležitou roli, pomáhá totiž s clearance dýchacích cest. Tato část fyzioterapie se nazývá hrudní fyzioterapie a může být definována jako soubor technik zajišťujících transport hlenu. (Neumannová a Kolek, 2012; Koblížek et al., 2019; Yohannes et al., 2007)

#### **2.1.5.1. Farmakologická léčba**

Cílem farmakologické léčby je prevence příznaků a redukce exacerbací. Současná léčba je symptomatická a zahrnuje i léčbu komorbidit. Základním kamenem farmakologické léčby jsou inhalační léky určené k dilataci bronchů a bronchiolů, konkrétně beta2-mimetika a anticholinergika. Farmakologická léčba zahrnuje i oxygenoterapii. Mimo jiné se pacientům s CHOPN doporučuje každoroční očkování proti chřipce. (Neumannová a Kolek, 2012; Koblížek et al., 2016; Koblížek et al., 2019; Žurková, 2015)

#### **2.1.5.2. Nefarmakologická léčba**

##### **2.1.5.2.1. Chirurgická léčba**

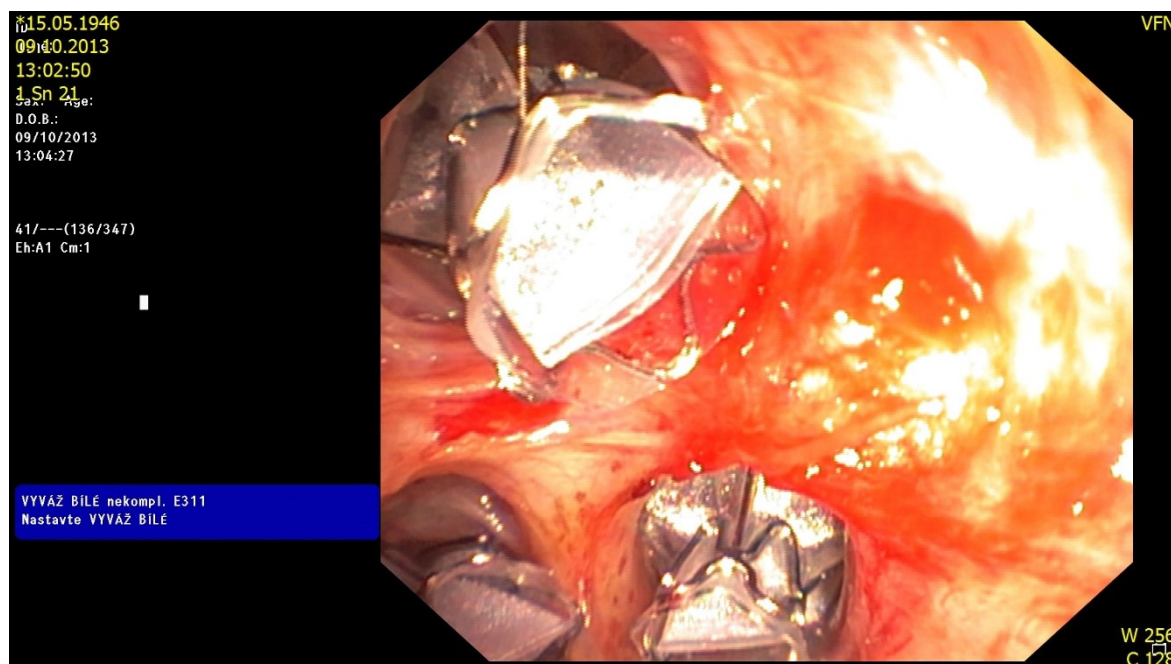
Chirurgická léčba zajišťuje zlepšení funkčních parametrů, zmírnění dušnosti, zvýšení tolerance zátěže a prodloužení života. Je však poskytována jen velmi malému okruhu pacientů. Nejčastějšími chirurgickými zákroky jsou bulektomie, volumredukční operace a transplantace plic. Pro daného pacienta se vhodná metoda indikuje na základě plicních funkcí, jeho celkového stavu a charakteru onemocnění. Dle Kudely et al. (2017) o vhodném zákroku rozhodují “homogenita, resp. heterogenita plicního emfyzému a jeho predilekce, kompletnost plicních fisur a nepřítomnost kolaterální plicní ventilace”. (Neumannová a Kolek, 2012; Zatloukal, 2007) Bulektomie je odstranění velké buly na plicích, která stlačuje část zdravé plicní tkáně a nepodílí se na ventilaci. Operace se obvykle provádí videoasistovanou torakoskopií. Bulektomie může vést ke zmírnění dušnosti a zlepšení plicních funkcí. (Zatloukal, 2007; Žurková, 2015) Transplantace plic je až krajní řešení při léčbě nejtěžších stádií CHOPN. Současně však pacient podstupující transplantaci plic musí splňovat několik podmínek, aby mohla operace proběhnout. Především se musí jednat o pacienta v relativně dobré kondici, obvykle do 65 let věku a nesmí mít žádná infekční, nádorová nebo civilizační onemocnění. Po transplantaci se dechové potíže zmírní, pacient však musí podstoupit už celoživotní imunosupresivní léčbu. (Zatloukal, 2007; Thomayerova nemocnice, 2020)

### 2.1.5.2.1.1. Volumredukce

Volumredukční operace plic vede ke snížení plicní hyperinflace a zlepšení plicních funkcí. Pomocí odstranění emfyzému dochází k redistribuci vzduchu do méně poškozených částí plic a ke zlepšení pozice bránice. Cílem volumredukční operace je umožnit zbylé části plic lépe a účinněji ventilovat. Dříve se užívalo chirurgické odstranění části plic, nejčastěji horních laloků. Pomocí této operace došlo ke snížení odporu plicní tkáně a ke zlepšení mechaniky hrudníku. Tato operace však byla spojena s vysokou mortalitou a pacienti tak museli být vybíráni velmi pečlivě. V dnešní době je používanější metodou miniinvazivní endoskopická volumredukce. (Zatloukal, 2007; Kolář, 2009; Žurková, 2015; Havlová, 2017)

Endoskopická volumredukce spočívá v zavedení jednosměrné chlopně do nejvíce postiženého laloku plíce. Endobronchiální chlopeň pracuje principem jednosměrného ventilu, který pouští vzduch a sekret směrem ven z cílové oblasti. Chlopeň se během výdechu otevře a při nádechu se zavře, tak postupně uniká vzduch z dané oblasti. Pomocí tohoto mechanismu dochází k postupnému snížení plicní hyperinflace, eliminuje se ventilace dané oblasti a docílí se tak snížení celkového objemu plíce. U tohoto typu operace je velmi důležitá správná indikace pacientů vhodných k tomuto zákroku. V rámci správné indikace je potřeba najít nejvíce postižený lalok, který není kolaterálami spojený s dalšími částmi plic. Dále je potřeba, aby vybraný pacient měl pokročilý plicní emfyzém a hyperinflaci plic, tedy významný nepoměr mezi velikostí plic a velikostí hrudní stěny. V neposlední řadě musí být prokázáno, že námahová dušnost, vyskytující se u pacienta, nelze vysvětlit jinou příčinou, než je plicní hyperinflace. Relativními kontraindikacemi k tomuto výkonu jsou například významná hypoxemie, závažné komorbidity, homogenní emfyzém nebo naopak málo pokročilý heterogenní emfyzém. (Chlumský et al., 2017; Havlová, 2017)

Obrázek 2.1.5.1 Endobronchiální chlopně



Kromě endoskopické volumredukce pomocí jednocestné chlopně je možné využít endobronchiální coily. Tato varianta umožňuje provést endoskopickou volumredukcí i u pacientů s přítomnými kolaterálními ventilacemi. Endobronchiální coily jsou vytvořeny z materiálu s tvarovou pamětí, takže po zavedení do cílové oblasti coily zaujmou předdefinovaný tvar a utěsní emfyzémem poškozenou část plicí. Dalšími variantami endoskopických volumredukcí jsou bronchoskopická terminální ablace nebo okluze periferních dýchacích cest polymerními tkáňovými lepidly. (Havlová, 2017)

### 2.1.5.2.2. Plicní rehabilitace

Cílem plicní rehabilitace je optimalizovat fyzický a sociální stav pacientů, tedy snížit vliv symptomů, zabránit ztrátě výkonnosti a zlepšit ADL a tím i kvalitu života daného pacienta. Daný program plicní rehabilitace by měl trvat nejméně 6 týdnů s frekvencí dvou cvičení týdně. Plicní rehabilitace se skládá z respirační fyzioterapie, ergoterapie, nutričního poradenství, psychosociální podpory a edukace. (Dimitrova et al., 2017; Neumannová et al., 2014; Neumannová a Kolek, 2012; Pauk, 2019; Zatloukal, 2007)

Ergoterapie je zaměřena především na zlepšení ADL a pohybových aktivit. Díky důrazu na správný dechový stereotyp lze eliminovat dechové obtíže a zvýšit soběstačnost. Ergoterapeuti také mohou pomoci při úpravě prostředí nebo výběru kompenzačních pomůcek pro usnadnění různých pohybových aktivit. Nutriční poradenství slouží k redukci nadváhy nebo

podvýživy, což mohou být faktory zhoršující mortalitu. Hlavním cílem nutričního poradenství je výběr kaloricky vhodné stravy. Psychosociální podpora hraje velmi důležitou roli během odvykání kouření. Také je zaměřena na vyrovnání se s onemocněním, jeho následky a řešení možné sociální izolace nemocného. Edukace vede především k aktivní spoluúčasti pacienta na léčbě onemocnění a probíhá u každého ze specialistů. Zásadní je, aby pacient znal průběh onemocnění a léčby, jednotlivé symptomy a byl schopen pozorovat své příznaky. Součástí edukace je také seznámení s různými typy léčby. Mimo jiné může mít edukace i psychologický aspekt, kdy pomáhá zapojit pacienta do společenského života a překonává psychosociální bariéry dané chronickou nemocí. (Neumannová et al., 2014; Zatloukal, 2007)

## **2.2. Respirační fyzioterapie**

Respirační fyzioterapie je část plicní rehabilitace. Měla by vést k reedukaci dechového vzoru, usnadnění expektorace, redukcí krátkého dechu, a celkově také k redukcí počtu a délky hospitalizací, lepší kvalitě života a lepší schopnosti cvičit. Zlepšení stavu se dá dosáhnout zvýšením vitální kapacity plic, vytrvalosti a síly dýchacích svalů, snížením vlivu symptomů, zvýšením kondice, prevencí komplikací a normalizací kardiorepiračních funkcí. Na všechny tyto parametry cílí jednotlivé techniky respirační fyzioterapie, kterými jsou především korekční fyzioterapie posturálního systému, reedukace dechového vzoru, techniky hygieny dýchacích cest, dechová gymnastika, trénink dýchacích svalů pomocí dechových trenažerů, kondiční cvičení, pohybové aktivity a relaxační průprava. Volba technik plicní rehabilitace pro konkrétního pacienta je poté práce fyzioterapeuta, který použití vhodných technik stanoví na základě informací od ostatních specialistů, anamnézy a podle kineziologického rozboru. Samotné techniky se dělí na aktivní, kde je nutná spolupráce pacienta, a na pasivní, které se dají využít i u pacientů nespolupracujících, například v bezvědomí. Fyzioterapeut v rámci terapie pacientovi jednotlivé techniky představí, ukáže, naučí a společně s pacientem dojde k formě autoterapie, kterou může pacient provádět sám doma. (Savchenko, 2018; Dimitrova et al., 2017; Smolíková a Máček, 2006; Neumannová a Kolek, 2012)

### **2.2.1. Korekce držení těla**

Korekce držení těla je pro respirační fyzioterapii stěžejní a měla by být součástí každé lekce. Pohybovou osou pro dýchání je pánev, páteř a hlava. Pro pacienty s chronickou obstrukční plicní nemocí je typickým znakem rigidní hrudník v inspiračním postavení, porucha mobility



kostosternálních a vertebrokostálních spojů a neoptimální souhyb kraniální, thorakální a abdominálně-pelvicke části trupu. S korekcí je vhodné začít v oblasti pánve a postupovat kraniálním směrem. Postavení pánve výrazně ovlivňuje funkci bránice a svalů pánevního dna. V této oblasti je důležité dosáhnout rovnováhy v zapojení flexorů kyčle a břišních svalů. Tyto svaly pak mají přímý vliv na postavení a pohyblivost bederní páteře. Pohyblivost bederní páteře následně zajišťuje pohyb hrudní páteře a trupu a ovlivňuje dýchání. Hrudní oblast je fyziologicky nejméně pohyblivá část páteře. U pacientů s chronickou obstrukční plicní nemocí navíc dochází k vytracení postupného pohybu žeber, který je nahrazen pohybem hrudníku jako celku tzv. „en block“. Dále vlivem statického přetížení svalů hrudníku dochází k jejich bolesti, svaly jsou citlivé na protažení a vlivem zvýšeného napětí dochází ke vzniku funkčních poruch. Vhodným prostředkem pro ovlivnění napětí v oblasti hrudníku může být protažení fascií této oblasti, především fascií pektorálních a klavipektorálních. K normalizaci napětí fascií využíváme fenoménu uvolnění, tedy snížení napětí tkáně po dosažení bariéry a setrvání v ní. V oblasti krční páteře je pro pacienty s chronickou obstrukční plicní nemocí typickým obrazem vysoko lomená krční hyperlordóza s předsunem hlavy. Oblast krku je u pacientů s chronickým plicním onemocněním velmi senzitivní a svaly v této oblasti mají tendenci k hypertonii, což způsobuje omezenou pohyblivost krční páteře a může vést i k bolestem hlavy. K optimálnímu nastavení všech těchto oblastí je možné využít řadu přístupů, jako je například Brüggerův princip, Lewitova škola zad, cvičení dle McKenzie a další. (Smolíková a Máček, 2006; Kolář, 2009; Lewit, 2003)

### **2.2.2. Reedukace dechového vzoru**

Cílem reedukace dechového vzoru je dosáhnout efektivnějšího dechového vzoru a redukce dušnosti. Kromě toho je u pacientů možné pomocí reedukace dechového vzoru snížit úzkosti a deprese a zlepšit kvalitu života. K reedukaci dechového vzoru využíváme tzv. neuroplasticity nervového systému. Jedná se o variabilitu organizace a funkce nervového systému v návaznosti na vnější i vnitřní podněty. Této variability se dá využít k motorickému učení a posílení pohybové paměti. Vhodné je také zařadit edukaci pacienta v rámci reedukace dechového vzoru. Pacient se tak učí sebeuvědomění, naučí se identifikovat spouštěče a zvolit vhodnou strategii k minimalizaci dechové reakce. Při reedukaci dechového vzoru lze využít například kontrolního dýchání, bráničního dýchání, jógového dýchání nebo relaxačního dýchání. (Asthma, 2021; Pauk, 2019; Jones et al., 2013; Shaw, 2015)

### **2.2.2.1. Technika volního dýchání**

První volbou na začátku terapie bývá technika volního dýchání. Jedná se o jemné dýchání s vynaložením minimálního úsilí. Tato technika začíná nádechem nosem, přičemž ústa jsou zavřená, na konci nádechu následuje nádechová pauza, na kterou navazuje výdech ústy a technika končí výdechovou pauzou. Tento dechový vzor se dá použít v jakékoliv poloze, důležité ale je, aby měl pacient relaxovaná ramena a paže. Cílem tohoto typu dýchání je navození přirozených dechových pohybů především v oblasti hrudníku s minimální aktivitou břišní muskulatury. Tento typ dýchání je odpočinkový a nenáročný, je proto vhodné ho zařadit po náročnějších technikách respirační fyzioterapie nebo v rámci odpočinku po zvýšeném dechovém výkonu. (Smolíková a Máček, 2006; Bott et al., 2009)

### **2.2.2.2. Dýchání přes sešpulené rty**

Tato technika pomáhá jednoduše a rychle zpomalit dech. Mimo to také zlepšuje plicní ventilaci, snižuje dechovou frekvenci a zlepšuje dýchací vzor – aktivuje výdech, čímž zvyšuje dechový objem. Při cvičení by měl mít pacient relaxovaná ramena a krk. Nádech na dvě doby probíhá nosem, výdech trvá čtyři doby a probíhá přes sešpulené rty, jako při sfoukávání svíčky. Tento typ dýchání lze také použít při dechových obtížích během aktivit a při problémech s dušností. Celli a Zuwallack (2016) ve své studii uvádějí, že u některých pacientů se pomocí dýchání přes sešpulené rty snížily dechové nároky. (Savchenko, 2018; Žurková, 2015)

### **2.2.2.3. Relaxační dýchání**

Relaxační dýchání obecně pomáhá k uklidnění a zpomalení dechu například pro pacienty s hyperventilací, suchým břišním kašlem a po pohybové aktivitě. Dochází při něm k relaxaci dýchacích svalů, což podporuje dýchání a pomáhá odstranit jevy bronchiální obstrukce. Pacient zaujímá pohodlnou pozici, má uvolněný hrudník, ramena, ruce a obličej, včetně jazyka. Dech nemá být dlouhý, ale musí být uvolněný. Při této technice se pacient nadechuje pomalu a vydechuje volně, ideálně frekvencí 8–10 dechů za minutu. (Savchenko, 2018)

### **2.2.2.4. Brániční dýchání**

Brániční dýchání spočívá v hlubokém nádechu nosem, který je směřován do oblasti břicha. Pacient se snaží pohyb břišní stěny směrem ven s minimálním pohybem hrudního koše. Pro kontrolu a správnou aktivaci bránice je možné položit jednu ruku terapeuta nebo pacienta

na úroveň pupku a druhou do oblasti hrudní kosti. Pohybovat by se měla především ruka položená v oblasti pupku. (Mendes et al., 2019; Bott et al., 2009 2009)

Bránice je kromě dýchacího svalu i sval posturální. Dýchání má tedy vliv na držení těla, a naopak vadné držení těla může ovlivnit dechové pohyby. Díky tomuto vzájemnému vztahu může zlepšení práce bránice vést ke zmenšení chronických bolestí a zlepšit pocit stability. (Čumpelík, 2006)

### **2.2.3. Dechová gymnastika**

Dechová gymnastika je soubor technik, které slouží k reedukaci dechových pohybů a optimalizaci dechové vlny, zlepšení pohyblivosti hrudníku a celkově zlepšení ventilace. Jejím cílem je dosažení ekonomického dýchání. Pro dechovou gymnastiku je charakteristické časové rozvržení nádechu i výdechu, nikdy však násilně nezasahujeme do pacientova individuálního rytmu dýchání a nerozkazujeme kdy má probíhat která část dechu. Využití této techniky snižuje subjektivní vnímání dušnosti a zvyšuje fyzickou zdatnost. Efekt terapie se dostavuje bezprostředně po cvičení nebo dokonce i během něj. Dechová gymnastika se dělí na statickou, dynamickou, mobilizační a kondiční. (Neumannová a Kolek, 2012; Smolíková a Máček, 2006; Savchenko, 2018; Kolář, 2009; Malátová et al., 2017)

Statická dechová gymnastika se využívá pro zlepšení ventilace a obnovení základních dechových pohybů. Cvičí se v jakékoli pro pacienta pohodlné poloze a je zaměřena především na hloubku nádechu a výdechu a na aktivní výdech bez pohybů těla. Před zahájením tréninku je vhodné, aby pacient zaujal pohodlnou polohu, vysmrkal se a odstranil případné hleny. Pacient zaujímá během cvičení různé polohy, nejčastěji sed nebo leh na zádech, ale jsou využívány i různé pozice končetin vůči trupu, což má přímý vliv na modifikaci dýchání. Dech se soustřeďuje do oblasti hrudníku, břicha, zad a pánve. Při cvičení dbáme na dodržení základního dechového vzoru a na koordinaci dýchacích svalů. (Neumannová a Kolek, 2012; Smolíková a Máček, 2006)

Dynamická dechová gymnastika je pohybovou obdobou statické dechové gymnastiky. Ke vědomě řízenému dechu se přidávají nejprve pohyby pánve a dolních končetin, poté pohyby v ramenou a horních končetinách a nakonec i pohyby hlavy a trupu. Cvičení jednotlivých cviků probíhá v několika etapách. Z výchozí polohy pacient při nádechu nosem pohybuje danou částí těla. Následuje nádechová pauza, po ní uvolněný, prodloužený, ale plynulý výdech ústy. Až pokročilejší část výdechu je doprovázena pohybem dané části těla zpět do výchozí polohy. Cvik

se končí výdechovou pauzou trvající 3 vteřiny a setrváním ve výchozí poloze. Po ukončení cviku zaujímá pacient odpočinkovou polohu se spontánním dýcháním. Díky energetické náročnosti dynamické dechové gymnastiky se postupně začíná uplatňovat mechanismus adaptace na fyzickou zátěž. (Neumannová a Kolek, 2012; Smolíková a Máček, 2006)

Mobilizační dechová gymnastika slouží ke zlepšení rozvíjení hrudníku, mobilizaci kloubních spojů a svalovému protažení a uvolnění. Jedná se o cvičební jednotku využívající kombinaci všech fází dýchání s léčebnými polohami a pohyby segmentů těla. Jednotlivé statické prvky jsou sestaveny do mobilizačních cvičebních řad s přesně stanoveným cílem. Používá se vjem intenzivního svalového protažení následovaný svalovým uvolněním a automobilizací zablokovaných struktur. Cvičení je zaměřeno na přetěžované části těla, což pro pacienta nemusí být příjemné. Často se objevují vegetativní projevy organismu na zatížení, jako je zčervenání obličeje, pocení a únava. Při tomto cvičení je účinek založen na tzv. sumaci okamžitého i dlouhodobého efektu. Okamžitý efekt lze vyvolat hned po odcvičení jedné cvičební řady, dlouhodobý efekt se dostavuje při pravidelném provádění tohoto cvičení. (Malátová et al., 2017; Neumannová a Kolek, 2012; Smolíková a Máček, 2006)

Kondiční dechová gymnastika představuje ucelenou lekci cvičení, která trvá 60 minut a je rozdělena na šest cvičebních bloků. Těmito bloky jsou úvodní část, zahřátí, nácviková část cvičení, samotné kondiční cvičení, relaxace a závěrečná část. Využívá se jako součást LTV například v lázních. (Neumannová a Kolek, 2012; Zdařilová et al., 2005)

#### **2.2.4. Drenážní techniky**

Pacienti s CHOPN mají zhoršený mechanismus kašle a jejich hlen má jiné viskoelastické vlastnosti, proto u nich kašel nevede k účinnému odstranění hlenu z dýchacích cest. Zároveň je kašel pro pacienty velmi náročný a může vést k dušnosti, únavě a zhoršené obstrukci. Z těchto důvodů je vhodné k posunu a odstranění bronchiální sekrece z periferních dýchacích cest použít drenážní techniky neboli techniky ke zlepšení bronchiální hygieny. Využitím těchto technik dochází ke zlepšení plicních funkcí, efektivnímu odstranění bronchiální sekrece, snížení množství sputa, zmírnění pocitu dušnosti a usnadnění a zefektivnění expektorace. (Celli a Zuwallack, 2016; Neumannová a Kolek, 2012; Žurková, 2015)

##### **2.2.4.1. Posturální drenáž**

Posturální drenáž je doporučována pro pacienty s denní produkcí hlenu nad 30 g, vede totiž k jeho snadnému odstranění. Tato technika využívá gravitace k posunu sputa z periferních

bronchů do centrálních částí dýchacího traktu a jeho snazšímu odstranění. Pacient leží 20–30° od horizontální polohy hlavou dolů a relaxuje. Před aplikací je dobré použít expektorancia nebo bronchodilatancia pro zvýšení účinku. Během aplikace pacient může střídat polohy – leh na zádech, na břiše, na boku a v každé z těchto poloh by měl setrvat 5–15 minut. (Savchenko, 2018)

#### **2.2.4.2. Autogenní drenáž**

Autogenní drenáž také slouží k odstranění bronchiální obstrukce a pro pacienty s bronchiální sekrecí se jedná o bazální techniku respirační fyzioterapie. Tato technika se skládá ze tří fází – fáze odlepení, fáze sesbírání a nahromadění hlenů a fáze evakuace. Fáze odlepení využívá dechu s nižším objemem ke zvýšení mobility hlenu v periferních dýchacích cestách. Fáze sesbírání a nahromadění hlenu probíhá v klidové úrovni dechu. Během fáze evakuace podporuje dýchání o vysokých objemech vzduchu expektoraci bronchiálních hlenů z centrálních dýchacích cest. Během všech tří fází využíváme po nádechu inspirační pauzy na 3–4 sekundy, během níž se vzduch dostává za obstrukci. Pomalý plynulý nádech probíhá nosem, výdech pak probíhá pootvřenými ústy a je pomalý, dlouhý, svalově podpořený a vědomě řízený, také musí být vždy delší než nádech. Autogenní drenáž obvykle probíhá v poloze v sedě nebo v leže. K usnadnění mobilizace sekretu je možné využít manuálního kontaktu a jemné expirační komprese ze strany fyzioterapeuta. (Smolíková a Máček, 2006; Zdařilová 2005; Žurková, 2015)

#### **2.2.4.3. Aktivní cyklus dechových technik**

Aktivní cyklus dechových technik se skládá ze tří samostatných technik, kterými jsou kontrolní dýchání, cvičení na zvýšení pružnosti hrudníku a technika silového výdechu. ACBT pomáhá k bronchiální clearance a snižuje vliv hypoxemie a obstrukce dýchacích cest. (Neumannová a Kolek, 2012; Smolíková a Máček, 2006; Yohannes et al., 2007)

Kontrolní dýchání se zaměřuje na klidovou dechovou vlnu, která má mít kaudokraniální průběh při nádechu i výdechu. Současně by nemělo docházet k pomocným dýchacím mechanismům a pohybům, jako je elevace a protrakce ramen. Nádech probíhá nosem, výdech ústy. Dýchání je klidové a pozvolné, pacient dýchá podle své vlastní hloubky a rychlosti dechu. Pro pacienty s obstrukcí dýchacích cest se jedná a relaxační fázi, kdy relaxuje bránice i svaly v oblasti ramen a šíje a pacientovi poskytuje odpočinek po předchozí dechové námaze. (Neumannová a Kolek, 2012; Žurková, 2015; Smolíková a Máček, 2006)

Cvičení na zvýšení hrudní pružnosti probíhá ve vzpřímeném sedu tak, aby měl hrudník možnost se rozvíjet do všech stran. Cvičení začíná prohloubeným nádechem, který je následován ponádechochou pauzou – zadržení dechu na 3–5 sekund, a pokračuje pasivním, relaxovaným výdechem. Během ponádechové pauzy se vzduch dostává za hlen a dochází tak k jeho mobilizaci. Nádech opět probíhá nosem, výdech pootvřenými ústy. Po 3–5 opakování pacient pokračuje kontrolovaným dýcháním. Tato technika vede ke zlepšení ventilačních parametrů a může být využita také k mobilizaci kloubních spojů hrudního koše. Jelikož je pro pacienta s inspiračním postavením hrudníku často obtížné správně aktivovat výdech, je možné výdechový pohyb manuálně stimulovat. Manuální stimulaci provádí fyzioterapeut přiložením dlaní na dolní žebra, která při výdechu lehce stahuje směrem k sobě. Tuto manuální stimulaci může provádět i pacient sám v rámci autoterapie. (Neumannová a Kolek, 2012; Žurková, 2015; Smolíková a Máček, 2006)

Poslední fází je technika silového výdechu, která je obvykle zakončena huffingem. Technika silového výdechu se využívá k odstranění bronchiální sekrece a provádí se jako kontrolní dýchání proložené technikou zvanou huffing. Huffing jsou 1–2 po sobě jdoucí svalově podpořené rychlé výdechy skrz otevřenou pusou a glottis. (Smolíková a Máček, 2006; Neumannová a Kolek, 2012; Žurková, 2015)

### **2.2.5. Instrumentální techniky**

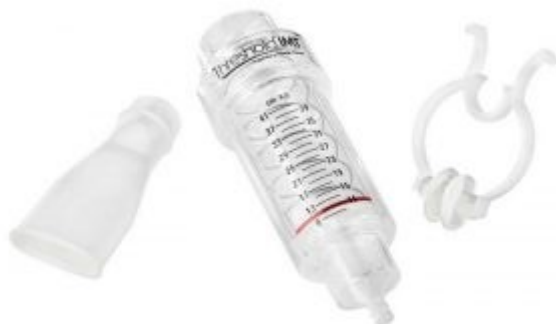Při těchto technikách je používána některá z mnoha dechových pomůcek. Pomůcky rozdělujeme na nádechové a výdechové, podle toho, kterou část dechu chceme touto pomůckou ovlivnit. Kromě aktivace dýchacích svalů se pomůcky používají i k usnadnění expektorace. Mezi dechové pomůcky se řadí například Threshold® IMT a Threshold® PEP, Flutter, Acapella a PEP maska. (Neumannová a Kolek, 2012)

#### **2.2.5.1. Instrumentální techniky nádechové**

Obecně nádechové pomůcky slouží ke zdokonalení nádechové techniky pro efektivnější inhalační léčbu, ke zlepšení konfigurace hrudníku a vedou k více ekonomické práci inspiračních svalů, díky snížení jejich napětí a prevenci chronické únavy. Jednou z nádechových pomůcek je Threshold® IMT. Trénink s tímto přístrojem také zlepšuje kondici, sílu a vytrvalost dýchacích svalů a vede ke snížení dušnosti během dne v klidu i při cvičení. Při použití má pacient nasazený nosní klip a dýchá přes přístroj. Odpor nesmí být příliš velký, aby nedocházelo k patologickým dýchacím souhybům. Výhodou je možnost přesného nastavení stupně odporu, který je možné

dávkovat podle aktuálního stavu. Výhodou tohoto zařízení je, že po úvodní edukaci a instruktáži o použití od fyzioterapeuta je pacient schopen zařízení používat sám v rámci autoterapie kdykoli během dne. (Smolíková a Máček, 2006; Neumannová a Kolek, 2012; Burianová, 2013)

*Obrázek 2.2.5.1 Threshold IMT*



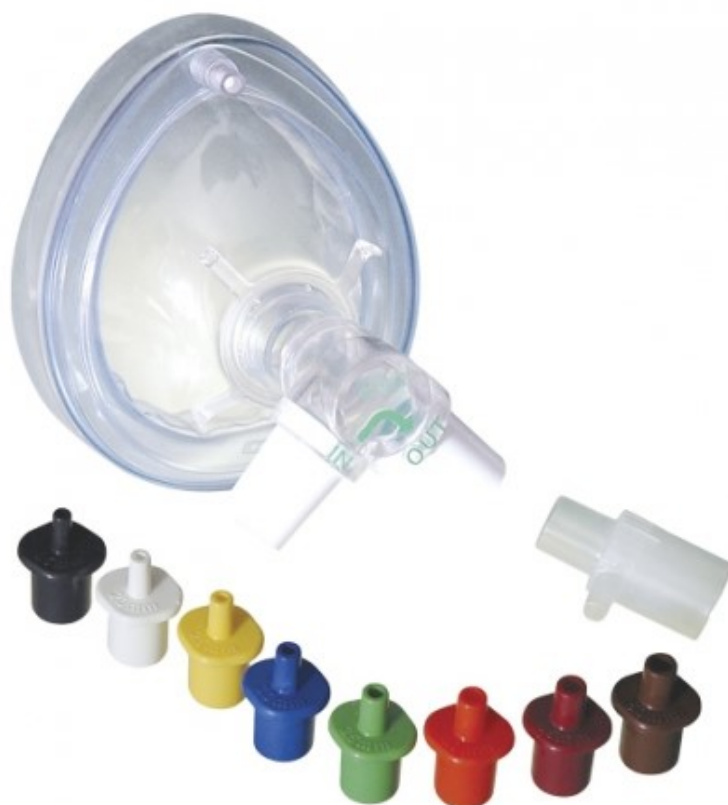#### **2.2.5.2. Instrumentální techniky výdechové**

Threshold® PEP je zaměřen na trénink výdechových svalů, také zlepšuje mobilitu hlenu z periferních dýchacích cest a tím zabraňuje jeho hromadění v dýchacích cestách. PEP zařízení také nechává dýchací cesty déle otevřené, což pacientům ulehčuje dýchání a dochází tak k lepší výměně plynů. Nastavený odpor nesmí být nepříjemný nebo vyčerpávající a rovněž nesmí docházet k patologickým souhybům při dýchání. Leemans et al. (2020) uvádějí, že u pacientů dýchajících přes Threshold® PEP došlo po dvou týdnech užívání tohoto zařízení k výraznému zvýšení specifického objemu dýchacích cest o 2,88 %. (Neumannová a Kolek, 2012; Ides et al., 2011)

PEP maska se skládá z obličejové části a z ventilové části pro nádech a výdech. Obličejová část má tvar masky a je vyrobena z měkkého latexu, ventilová část používá jednocestný ventil, který klade výdechový odpor. Velikost výdechového odporu lze nastavit pomocí vyměnitelných barevných redukcí s otvorem 1,5–5,0 milimetrů. Cvičení se PEP maskou probíhá ve třech fázích. První fáze má za cíl zlepšit ventilaci a zvýšit průchodnost dýchacích cest. V této fázi pacient dýchá přes masku a vydechuje proti odporu, díky tomu se vzduch dostane za sekreci, která blokuje malé dýchací cesty. Druhou fází je expektorace, při níž dochází k uvolnění sekrece. Tato fáze se cvičí bez redukce a probíhá jako 2–3 akcelerované výdechy bez odporu. Ve třetí fázi se už cvičí bez masky a dochází při ní k odstranění sekrece. Cvičení s PEP maskou se používá k prevenci bronchiálního kolapsu, k uvolnění nadměrného

množství bronchiální sekrece a také zlepšuje konfiguraci hrudníku. (Neumannová a Kolek, 2012; Smolíková a Máček, 2006)

*Obrázek 2.2.5.2 PEP maska*



Flutter se používá ke snížení viskoelasticity hlenu, také pomáhá ke snazšímu odstranění hlenu z dýchacích cest a tím přispívá k efektivní expektoraci. Jedná se o zařízení ve tvaru dýmky, v jejímž konusu je malá kmitající kulička. Oscilující vibrace vzduchu tvořené kmitající kuličkou se přenáší do dýchacích cest a tím působí na posun hlenu. Velikost odporu při výdechu je dána polohou flutteru a silou výdechu. Při použití flutteru je zásadní osvojit si zásady jeho správného použití, jelikož jeho chybné použití může vést ke vzniku únavy a ztíženého dýchání. Výchozí polohou pro použití flutteru je vzpřímený sed u stolu, lokty jsou opřené o stůl, v jedné ruce drží pacient flutter a druhou fixuje tvář, aby se při výdechu nenadouvaly. Pro kontrolu a prevenci chyb při používání flutteru je vhodné nacvičovat dýchání s ním před zrcadlem. Jakmile pacient ovládne základní dechovou techniku přes zařízení flutter, je možné polohu flutteru různě modifikovat. (Neumannová a Kolek, 2012; Smolíková a Máček, 2006)



*Obrázek 2.2.5.3 Flutter*



Acapella slouží k uvolnění a snazšímu odstranění sekrece z dýchacích cest a k posílení výdechových svalů. Tato pomůcka je založena na principu oscilujícího pozitivního výdechového tlaku. Při výdechu ventil přerušuje průtok vydechovaného vzduchu, a tak generuje oscilace. Není závislá na poloze a lze ji použít i u intubovaných pacientů. (Neumannová a Kolek, 2012; Žurková a Skříčková, 2012)

*Obrázek 2.2.5.4 Acapella*



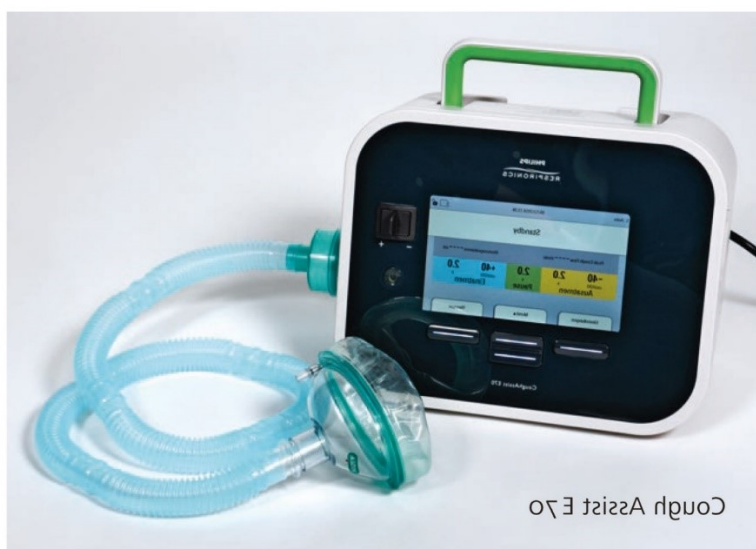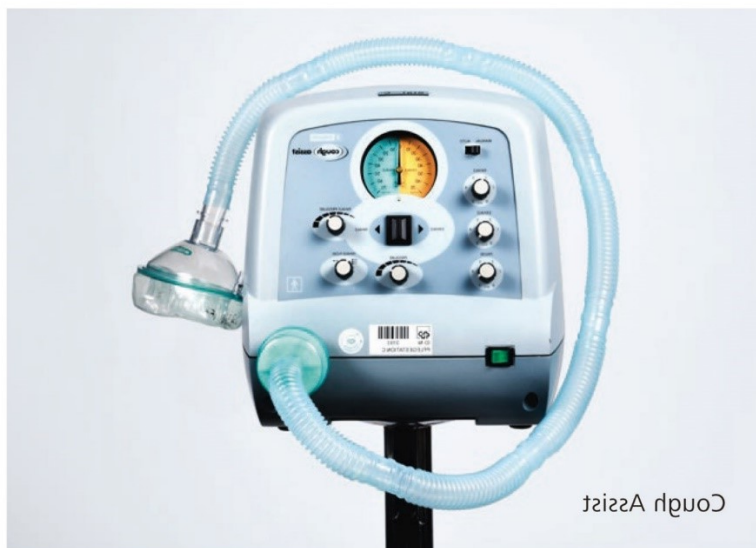RC-Cornet je zařízení ve tvaru dutého rohu, uvnitř kterého je vložená gumová rourka. Během výdechu přes zařízení dochází k jejímu rozkmitání, tak dojde k nárazům na stěny dutého rohu. Tyto nárazy pak vedou k vytvoření jemného bronchiálního chvění. RC-Cornet usnadňuje odstranění nadměrné bronchiální sekrece z dýchacích cest. Při výdechu přes RC-Cornet se v dýchacích cestách tvoří pozitivní tlak. Tento tlak umožní udržet dýchací cesty otevřené déle a proudící vzduch se tak může dostat za hlen a snadněji ho posunout ven z dýchacích cest. (Smolíková a Máček, 2006; Zdařilová et al., 2005)

### 2.2.6. Přístrojové techniky

Mezi přístrojové techniky patří například CoughAssist, The Vest® Airway Clearance systém, Simonex, neinvazivní ventilace a intrapulmonální ventilace.

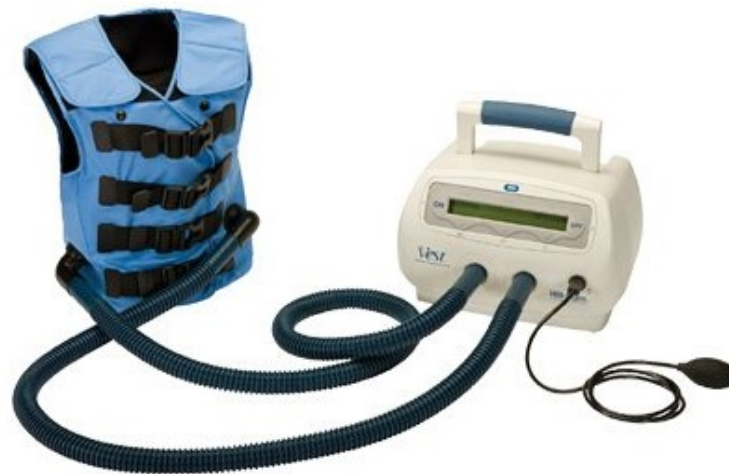CoughAssist je neinvazivní přístrojová metoda využívaná především k podpoře efektivní expektorace. Terapie s CoughAssist se skládá ze dvou fází. První fází je mechanická insuflace, tedy asistovaný prohloubený nádech. Mechanická insuflace je hned následována rychlou mechanickou exsufací – rychlý výdech přes otevřená ústa sloužící ke zvýšení a prodloužení výdechové rychlosti. Jeden cyklus sestává ze 6 nádechů a výdechů, obvykle se aplikuje 4–5 cyklů. CoughAssist se dá využít i u pacientů nespolupracujících nebo napojených na tracheostomii. (Neumannová et al., 2013)

*Obrázek 2.2.6.1 Cough Assist*



The Vest® Airway Clearance systém je přístrojová technika používaná k transportu bronchiální sekrece z periferie do centrálních dýchacích cest. K tomuto posunu využívá vestu, do které jsou pomocí generátoru vháněny pulzy vzduchu o vysokém tlaku. Tyto pulzy vzduchu vestu rychle nafukují a vyfukují, čímž dochází k pravidelnému stlačování hrudní stěny, zmenšení a zvětšení plicního objemu a k vibraci dýchacích cest. (Zdařilová et al., 2005)

Obrázek 2.2.6.2 *The Vest Airway Clearance*



Siemox je přístroj určený k odhlenění dýchacích cest. Přístroj během výdechu generuje vibrační signál ve formě krátkých impulzů podtlaku o konstantním objemu vzduchu. Tyto impulzy rozpouští hlen v periferních dýchacích cestách do kapalnější formy. Hlen se tak snadněji dostane do centrálních dýchacích cest a je možné jej vykašlat. (PhysioAssist)

Neinvazivní ventilace dodává kyslík do těla pomocí obličejové masky tak, že vytváří pozitivní tlak v dýchacích cestách. V plicích je nižší tlak než ve zbytku dýchacího ústrojí a vzduch je tak tlačěn do plic pomocí záporného tlakového gradientu. Zvětšením hrudníku a plic tento mechanismus snižuje dechové úsilí a svalovou práci dýchacích svalů. Neinvazivní ventilace je také využívána k odstranění sekrece, je výhodná při léčbě exacerbací a může

pomoci při cvičení. Užití NIV snížilo riziko recidivy akutního hyperkapnického respiračního selhání. (Physiopedia contributors, 2020; Ides et al., 2011; Chlístek et al., 2018)

Intrapulmonální ventilace dodává opakujícími se tlakovými impulzy malé dávky kyslíku o vysokých frekvencích přímo do dýchacích cest. Frekvence a velikost impulzu lze individuálně nastavit. K aplikaci lze využít obličejovou masku, endotracheální trubicí nebo tracheostomii. Tlakové impulzy rozšiřují dýchací cesty a usnadňují tak dodávku vzduchu do periferních dýchacích cest. Současně také dochází k vibracím uvnitř bronchů, což zajistí lepší mobilizaci sputa. Kyslíková léčba tak usnadňuje čištění dýchacích cest, zlepšuje ventilační parametry a může také prodloužit délku života a zvýšit toleranci zátěže díky dodávce kyslíku do svalů. Výhodou intrapulmonální ventilace je, že nemíchá vdechovaný a vydechovaný vzduch. Tato technika může být pro pacienty fyzicky náročná, proto je vhodné ji ukončit odpočinkovým dýcháním v úlevové poloze. (Smolíková a Máček, 2006; Toussaint et al., 2012; Chlístek et al., 2018; Ides et al., 2011)

### **2.2.7. Další fyzioterapeutické techniky**

Pro zajištění co nejvíce komplexní terapie může fyzioterapeut využít nejrůznější fyzioterapeutické koncepty, fyzická cvičení, relaxační průpravu a mnoho dalších. Jednotlivé postupy jsou vybírány podle cíle terapie a vedou k minimalizaci až eliminaci poruch dýchání. Techniky fyzioterapie by měly cílit na snížení efektu na svalové dysfunkce, stanovení správného dechového vzoru, snížení tlaku a zvýšení síly a vytrvalosti dýchacích svalů, zlepšení mobility bránice a hrudníku, prevenci výdechového kolapsu dýchacích cest a zlepšení drenážní funkce bronchů. (Neumannová a Kolek, 2012; Savchenko, 2018)

### **2.2.8. Pohybová aktivita**

Pohybové aktivity jsou součástí plicní rehabilitace. Vedou ke zvýšení kondice, pracovní kapacity a funkční úrovně fyzické, emocionální i sociální. Vlivem nedostatečné fyzické aktivity pacientů s CHOPN dochází ke ztrátě tělesné zdatnosti a výkonnosti, úbytku aktivní svalové hmoty a snižování odolnosti vůči únavě. Hlavním faktorem omezujícím fyzickou aktivitu je dušnost, která roste se zvyšující se intenzitou pohybu a následná obava ze zhoršení stavu a nutnosti hospitalizace. Tento úzký vztah mezi nízkou tolerancí zátěže a opakovaným příjmem do nemocnice dokládají Garrod a Lasseron (2007) ve své studii. Vhodným preventivním opatřením se zdá být nějaká forma pohybové aktivity. (Máček, 2011; Dimitrova et al., 2017)

Zařazení pohybové aktivity do terapie pacientů s CHOPN vede také k prevenci poklesu svalové síly a poklesu objemu svalů dolních končetin. Dlouhodobá inaktivita vede k poklesu počtu pomalých oxidativních svalových vláken, která jsou následně nahrazována rychlými svalovými vlákny. Rychlá svalová vlákna však při kontrakci produkují kyselinu mléčnou, která je příčinou vzniku zátěžové dušnosti. Zvýšením pohybové aktivity docílíme aktivace oxidativních enzymů pomalých svalových vláken. Způsobem, jak zamezit nahrazování pomalých svalových vláken vlákny rychlými, je zařazení kombinace odporového a vytrvalostního tréninku do pohybové aktivity pacienta. (Máček, 2011)

Účinnou intervencí k opětovnému zvýšení pohybové aktivity je zařazení chůze do pacientova cvičebního plánu. Máček (2011) uvádí jako ideální formu pohybové aktivity vytrvalostní trénink 20–30 minut chůze v rovinném terénu rychlostí 4 km/h po dobu osmi týdnů o frekvenci šestkrát týdně. Dodává, že pro snížení dušnosti během pohybové aktivity je vhodné použití bronchodilatačních léků. Možnou variantou pohybové aktivity, která se dobře kombinuje s vytrvalostním tréninkem, je odporový trénink, který zlepšuje fyzické výsledky bez zvýšení nároků na dechovou práci a bez navýšení stupně systémového zánětu. Další možností zvyšování pohybových aktivit je intervalový trénink, který lze využít i u velmi oslabených nemocných. Díky střídání zátěže a odpočinku v intervalech po 1 nebo 2–3 minutách dokáže nemocný vykonat větší množství práce při nižší koncentraci kyseliny mléčné ve svaích. Také pasivní technika, jako je elektrostimulace, může být využívána jako náhrada cvičení, a to zejména u pacientů potýkajících se s akutní exacerbací či jinými komplikacemi. Pacient, u kterého je aplikována elektrostimulace na příčně pruhované svaly aktivně spolupracuje a vědomě zapojuje daná svalová vlákna. Pomocí této techniky pacient neztrácí periferní svalovou sílu. (Máček, 2011; Torres-Sanchez et al., 2017; De Roos et al., 2018)

### **2.2.9. Relaxace**

Důležitým faktorem je také relaxační příprava pacienta. Během relaxace pacient snižuje nejen tělesné ale i duševní napětí. Důležité je během relaxace vnímat rozdíl mezi napětím a uvolněním příčně pruhovaných svalů především v oblasti hrudníku a dýchacích svalů. Tyto svaly jsou v trvalém hypertonu se současnou atrofií a nejsou tak schopny relaxace ani aktivace. Vhodnou metodou k zahájení relaxace je masážní hlazení následované protažením kůže a podkožního vaziva. Po manuálním uvolnění je vhodné využít například autogenní trénink. Během této relaxační metody si pacient pod vedením terapeuta hlasu navozuje pocit tíže, tepla a chladu. Využití typických dechových relaxačních cvičení může být u pacientů s dechovými

potížemi problematické, využívají se proto především úlevové polohy. Různých úlevových poloh je velké množství, obecně však všechny usnadňují dýchání, pomáhají odstranit námahu, snižují duševní napětí a přinášejí celkové zklidnění. Tyto polohy se dají také použít jako prevence dušnosti a případně pomáhají překonat blížící se dušnost. Nejčastěji využívanými úlevovými polohami jsou například: poloha kočího na kozlíku (obrázek 2.2.9.1), sed u stolu s lokty opřenými o stůl, případně s hlavou opřenou o ruce na stole, sed v pohovce s horními končetinami volně na područkách a hlavou opřenou o záhlavník, stoj zády u zdi s hlavou i trupem v mírném předklonu a dlaněmi položenými na stehna nebo sed na obrácené židli s horními končetinami volně na opěradle židle.

*Obrázek 2.2.9.1 Úlevová poloha kočího na kozlíku*



Další možností relaxace je například využití jógy a jógového dechu. Právě na jógový dech se zaměřuje Shaw (2015) ve své studii, kde uvádí, že “specifická sekvence jógového dýchání může snížit každodenní stres, úzkosti, deprese, posttraumatický stres a stresem způsobená onemocnění”. (Malátová et al., 2017; Smolíková a Máček, 2006)

### 2.3. COVID-19

Nemoc COVID-19 je rychle se šířící infekční onemocnění dýchacích cest způsobená koronavirem SARS-CoV-2. První případ tohoto onemocnění se objevil v prosinci roku 2019 v čínském městě Wu-čan, nyní se jedná o celosvětovou pandemii. Buňky koronaviru se přenáší pomocí kapének z dýchacích cest a nejprve tak napadají plíce. Pacienti nakažení tímto virem mohou mít širokou škálu příznaků. Hlavními příznaky jsou horečka, kašel a dušnost. Příznaky mohou být však i mnohem závažnější. Například pacienti, u kterých se rozvine syndrom akutní dechové tísně, jsou ohroženi rychlým zhoršením stavu a následnou smrtí způsobenou multiorgánovým selháním. (Zhao et al., 2020b; Chakraborty a Maity, 2020; Liu et al., 2020; Ciotti et al., 2020)

Vitacca et al. (2020) ve své studii dělí závažnost příznaků nemoci COVID-19 na mírné, závažné a velmi závažné. Do kategorie mírných příznaků se řadí pacienti asymptomatictí nebo s lehkým průběhem nemoci. Za závažné příznaky se považují horečka, infekce dýchacích cest, hyperventilace a dušnost. Velmi vážné příznaky se projevují podobně jako syndrom akutní dechové tísně současně s rozsáhlou oboustrannou pneumonií. K příznakům velmi těžkého průběhu nemoci mohou patřit postižení srdečního svalu, arytmie, porucha srážlivosti krve a případná sekundární infekce plic. Studie ukazují, že u pacientů s CHOPN je riziko závažnějšího průběhu nemoci COVID-19 až čtyřikrát vyšší oproti zdravé populaci. Alqahtani et al. (2020) dodávají, že u nemocných s CHOPN je úmrtnost na nákazu COVID-19 až 60 %. Velkým problémem je také podobnost symptomů nemoci COVID-19 a počínající exacerbace CHOPN, což může vést k opožděné nebo špatné diagnóze. Přitom přibližně po 6 až 7 dnech může u pacientů s CHOPN nakažených COVID-19 dojít k rychlému zhoršení funkce plic a následně až k respiračnímu selhání. (Neumannová et al., 2021b; Zhao et al., 2020b; Alqahtani et al., 2020; Tal-Singer a Crapo, 2020)

Pacienti po prodělání COVID-19 s mírným průběhem se obvykle uzdraví přibližně po 2 týdnech od nákazy, pacienti se závažným průběhem pak po 3–6 týdnech. Může se však stát, že symptomy onemocnění u pacienta dále přetrvávají a pokud se nedají vysvětlit jinou příčinou, nazýváme tento stav post-akutním COVID v období 4–12 týdnů od nákazy a post-COVID syndromem v období 12 a více týdnů od nákazy. Post-COVID syndrom může postihovat jakoukoli orgánovou soustavu lidského těla. Nejčastějšími příznaky vyskytujícími se u post-COVID syndromu jsou: dlouhotrvající suchý i produktivní kašel, dušnost a dechově podmíněná redukce tolerance fyzické zátěže, bolesti či diskomfort na hrudi, bušení srdce, ztráta chuti

a čichu, bolest v krku a potíže s polykáním a další. Pacienti s podezřením na post-COVID syndrom jsou odesláni k pneumologovi, který provede kompletní pneumologické vyšetření. Toto vyšetření se skládá ze zobrazovacího vyšetření, tedy RTG plic, případně také CT hrudníku, z vyšetření plicních funkcí včetně plicní difúze a některého zátěžového testu, obvykle 6MWT, ale je možné využít i 1–minutový sit to stand test nebo chůzi do schodů či v okolí ordinace. Pacienti s post-COVID syndromem jsou dále sledováni pneumologem až do doby vymizení příznaků a normalizaci zobrazovacích a funkčních vyšetření. (Kopecký et al., 2021; Neumannová, 2021a)

### **2.3.1. Plicní rehabilitace u pacientů s COVID-19**

V rámci péče o pacienty s onemocněním COVID-19 a post-COVID syndromem se využívá plicní rehabilitace včetně respirační fyzioterapie. Použité metody se liší podle fáze onemocnění, ve které se daný pacient aktuálně nachází. Během akutní fáze onemocnění je stěžejní, aby se zamezilo šíření infekce, proto je nezbytné, aby byly všechny použité pomůcky pečlivě dezinfikovány a ošetřující personál používal všechny dostupné ochranné prostředky. Vzhledem k velké variabilitě klinických příznaků bude u každého pacienta plicní rehabilitace probíhat individuálně. Pacienti, u kterých zdravotní stav nevyžaduje hospitalizaci, je doporučováno využít rehabilitace na dálku přes telefon či počítač. Díky použití běžných komunikačních prostředků může pacient navázat dobré spojení s ošetřujícím lékařem, fyzioterapeutem nebo jiným specialistou zapojeným do procesu rehabilitace. Pacienti, u kterých vyžaduje stav hospitalizaci, mohou mít rehabilitaci formou kombinace telerehabilitace a rehabilitace pod přímým vedením jednotlivých specialistů. Tato varianta však závisí na technickém vybavení dané nemocnice. (Neumannová, 2021a)

#### **2.3.1.1. Respirační fyzioterapie u pacientů s COVID-19**

Konkrétní techniky respirační fyzioterapie u pacienta s velmi těžkým průběhem nemoci v akutní fázi jsou fyzioterapeutem vybírány na doporučení lékaře podle aktuálního stavu pacienta. Tito pacienti jsou obvykle hospitalizováni na JIP nebo ARO a jsou připojeni na invazivní nebo neinvazivní ventilační podporu. Je-li pacient schopný spolupracovat, využívá se především kontaktní dýchání, reflexní ovlivnění dýchání, polohování včetně polohy na břicho, mobilizace a vertikalizace, statická a mobilizační dechová gymnastika a brániční dýchání. Dále se využívají měkké a mobilizační techniky k podpoře dýchání, prevenci kontraktur a k udržení rozsahu pohybu a neuromuskulární elektrická stimulace v rámci prevence negativních změn ve svalech vlivem dlouhodobé imobilizace. Pokud pacient spolupráce není schopen, jsou



preferovány techniky reflexní, přístrojové nebo ty, které vykonává pouze fyzioterapeut. U pacientů s lehkým i těžkým průběhem nemoci se během akutní fáze používají obdobné techniky respirační fyzioterapie jako u pacientů s velmi těžkým průběhem. Vzhledem k tomu, že tito pacienti už jsou hospitalizováni na standartním oddělení, zvládnou větší zatížení a je možné tak zařadit i další prvky respirační fyzioterapie. Těmito prvky jsou například statická, dynamická a mobilizační dechová gymnastika, brániční dýchání, výdech přes sešpulené rty, cvičení na zvýšení rozvíjení hrudníku, lokalizované dýchání nebo trénink dýchacích svalů pomocí dechových trenažerů, dále pak vertikalizace do stoje, následný trénink chůze a v neposlední řadě trénink běžných denních činností. Všechny tyto techniky volíme s cílem odstranění příznaků jako je dušnost, úzkost a deprese a ke zvýšení fyzické kondice a zlepšení kvality života. Důležitým faktorem je psychický stav pacienta, který může prožívat pocity hněvu, úzkosti, osamění nebo nechuti spolupracovat kvůli strachu z této nemoci. I na tyto faktory cílí respirační fyzioterapie, která tyto pocity může zmírnit. (Neumannová, 2021a; Vitacca, 2020; Zhao, 2020a)

Pacienti v post-akutním stadiu jsou již na odděleních následné nemocniční péče, v odborných léčebných ústavech nebo docházejí na rehabilitaci ambulantně. Pokud je stav daného pacienta stále vážný, pokračuje se dále v technikách plicní rehabilitace popsaných výše. Pacienti s post-akutním COVID a post-COVID syndromem, jejichž stav se zlepšil, navazují na techniky plicní rehabilitace především vytrvalostním a silovým tréninkem pro zvýšení tolerance fyzické zátěže. V rámci respirační fyzioterapie jsou zařazeny techniky určené k reedukaci dechového vzoru, ke zvýšení svalové síly dýchacích svalů a k usnadnění expektorace. Všechny tyto techniky volíme s cílem snížení dušnosti a únavy, zvýšení fyzické zdatnosti a usnadnění provádění běžných denních činností. (Neumannová, 2021a; Zhao, 2020a)

Ke snížení dušnosti a usnadnění expektorace volíme například cvičení na zvýšení rozvíjení hrudníku, aktivní cyklus dechových technik, dechové trenažery k posílení svalové síly dýchacích svalů nebo prvky dechové gymnastiky. V rámci zvyšování fyzické zdatnosti se doporučuje aerobní zátěž formou chůze, pomalého běhu nebo plavání v nízké intenzitě po dobu 20–30 minut, 3–5krát týdně. Dále by do programu měl být zahrnut silový trénink velkých svalových skupin, při kterém se jedna svalová skupina posiluje formou 1–3 sérií po 8–12 opakováních daného cviku, s frekvencí 2–3krát týdně. (Neumannová, 2021a; Zhao, 2020a)

### **3. Praktická část**

#### **3.1. Cíl práce**

Cílem této bakalářské práce je sestavit vhodnou kombinaci fyzioterapeutických technik používaných při léčbě CHOPN. Techniky, které bylo možné využít k terapii, jsou popsány v teoretické části práce.

#### **3.2. Metodologie bakalářské práce**

V teoretické části bylo popsáno samotné onemocnění CHOPN a jeho léčba. Součástí léčby CHOPN a plicní rehabilitace je i respirační fyzioterapie, která byla popsána v druhé polovině teoretické části. V praktické části vyberu některé z výše popsaných technik respirační fyzioterapie a aplikuji je u vybrané pacientky. Kromě technik respirační fyzioterapie jsem do cvičební jednotky zařadila i fyzická cvičení na zvýšení fyzické zdatnosti pacientky. Porovnáním vstupního a výstupního kineziologického rozboru budu moci usuzovat, zda byly dané techniky vhodně zvoleny a zda může daná pacientka z aplikování těchto technik těžit ve svůj prospěch. Kineziologický rozbor bude doplněn o dotazník CAT, který se zaměřuje na pacientovo subjektivní vnímání daného onemocnění.

Do vybraných technik respirační fyzioterapie jsem zařadila zástupce z každé z těchto oblastí: techniky na reedukaci dechového vzoru, techniky autogenní drenáže, techniky dechové gymnastiky a instrumentální techniky. Z technik určených k reedukaci dechového vzoru jsem využila brániční dýchání, vzhledem k možnosti využití tohoto typu dýchání i během dalších technik. Zvolenou technikou autogenní drenáže byl aktivní cyklus dechových technik, který umožňuje efektivně odstranit zvýšené množství bronchiální sekrece z dýchacích cest. Techniky dechové gymnastiky jsem využila dvě. První z nich byla statická dechová gymnastika, kterou jsem využila opět k reedukaci dechového vzoru. Druhou technikou byla dynamická dechová gymnastika, využitá ke zvýšení tolerance fyzické zátěže. Z instrumentálních technik jsem do terapie zařadila nádechový trenažer Threshold® IMT pro posílení nádechových svalů, a to především bránice. Kombinací těchto technik jsem cílila na ovlivnění co nejširšího množství příznaků u pacientky s CHOPN.

Dotazník CAT neboli COPD Assesment Test je krátký osmipoložkový dotazník, díky kterému je možné posoudit závažnost nemoci a dopadů na život pacienta. Dotazník CAT se skládá z osmi otázek, které může pacient ohodnotit 0–5 body podle závažnosti obtíží

(0 – nejméně závažné, 5 – nejvíce závažné). Tyto otázky se zaměřují na kašel, zahlenění, pocit sevření hrudníku, dušnost, omezení ve vykonávání běžných denních činností, sebedůvěru, kvalitu spánku a množství energie. Celkové skóre dotazníku je 0–40, kdy 0 je nejlepší a 40 nejhorší možný zdravotní stav. (García-Sidro et al., 2015; Jones et al., 2009)

### **3.2.1. Časový průběh sběru dat**

Pacientka byla na I. kliniku tuberkulózy a respiračních onemocnění přijata pro protrahované exacerbace CHOPN. Cílem přijetí bylo zlepšení stavu pro možnost provedení bronchoskopické volumredukce. Terapeutická práce s danou pacientkou probíhala od 1.12.2020, den jejího přijetí na I. kliniku tuberkulózy a respiračních nemocí, do 9.12.2020. Následně byla pacientka 11.12.2020 propuštěna do domácího prostředí. Po propuštění do domácího prostředí měla pacientka pokračovat samostatně v nastavené terapii do další kontroly u lékaře. Následně dne 4.3.2021 proběhlo kontrolní HRCT. Na základě tohoto vyšetření rozhodl ošetřující lékař o proveditelnosti plánovaném zákroku. Vzhledem k epidemiologické situaci zatím nebylo stanoveno datum jeho provedení.

## **3.3. Kazuistika**

### **3.3.1. Základní informace**

Žena, ročník narození 1953

Hlavní diagnóza: J44.1 CHOPN III. stupeň, emfyzematický fenotyp

### **3.3.2. Anamnéza**

Datum vyšetření: 1.12.2020

NO:

- CHOPN III. stupeň, emfyzematický fenotyp
- Datum přijetí: 1.12.2020
- Důvod přijetí: plánované přijetí pro protrahované exacerbace CHOPN
- Cíl hospitalizace: zlepšení stavu, fyzioterapeutická intervence, zvážení ELVR chlopňovou metodou (výkon proveditelný po zlepšení stavu)
- HRCT hrudníku (3/20): “plicní emfyzém s postižením převážně dolních laloků”

- HRCT hrudníku (4/12/20): “rozsáhlý emfyzém plicní s maximem dolních lalocích vhodný z radiologického hlediska k ELVR”

OA:

- 2017 – C50 karcinom pravého prsu (1.3.2018 ablace prsu + sampling axily)
- 1982 – fraktura levého kotníku (řešeno operativně)

Předchozí rehabilitace

- Lázně – 3 týdny po operaci prsu
- Komplexní rehabilitační centrum – Nemocnice na Pleši – 1 měsíc po exacerbaci CHOPN

Status praesens

- Subjektivní stav pacienta:
  - S kyslíkem se pacientka cítí dobře, je unavená, omezuje ji dušnost. Po hospitalizaci v Nemocnici na Pleši udává výrazné zhoršení stavu, stěžuje si na nemožnost nadále chodit ven se psem.
- Objektivní stav pacienta:
  - Pacientka leží na posteli, dýchá s dopomocí kyslíkových brýlí. Na požádání je schopna se samostatně posadit či postavit, při odložení kyslíku se zadýchává.

RA:

- Otec – CHOPN, infarkt myokardu
- Matka – CMP

SA: 2 děti (25 a 39), žije se synem, vlastní psa (od června 2019)

PA: nyní starobní důchod, MŠMT (úřednice), dříve učitelka

AA: Penicilin, Pacitaxel, Lerozol, Aspirin s anafylaktickým šokem

Abusus: 2 roky nekouří (předtím 20/den, od 20 let), alkohol příležitostně

SPA: chůze se psem 5x denně (2x hodina v kopcích, 3x do 30' po rovině)

### 3.3.3. Vstupní kineziologický rozbor

#### Aspekční vyšetření

- Ektomorf
- Kůže – bez hematomů, bez cyanóz
- Jizva – hrudník vpravo (po operaci prsu), jizva vtažená, nepohyblivá
- Dechová vlna:
  - Hrudník v inspiračním postavení, ramena v elevaci a protrakci
  - Převažuje horní hrudní typ dýchání, v břišní oblasti je dýchací pohyb minimální
  - Při nádechu dochází k extenzi krční páteře a elevaci ramen
  - Pacientka má krátký mělký dech, nádech probíhá nosem, vydechuje ústy
- Zepředu:
  - Předsun hlavy
  - Zvýrazněné kontury m. trapezius a m. sternocleidomastoideus
  - Protrakce a elevace ramen, levé rameno výš
  - Otok pravé HK v oblasti akra
  - Inspirační postavení hrudníku, prominující hrudní kost
  - Jizva po operaci karcinomu prsu přibližně 20 cm dlouhá
  - Propadlá břišní stěna
  - Mírná zevní rotace pravé dolní končetiny
  - Snížená příčná klenba nožní
- Z boku:
  - Zkrácená krční lordóza, hyperkyfóza hrudní
  - Retroverze pánve

- Zezadu:
  - Levé rameno výš
  - Vlevo menší thorakobrachiální trojúhelník
  - Prominující trnové výběžky v oblasti hrudní páteře
  - Skoliotické držení těla, úklon vlevo
  - Sešikmení pánve, pravá lopata kosti kyčelní výš
  - Pravá gluteální rýha výš
  - Zploštělá příčná klenba nožní
  
- Sed:
  - Posazení probíhá chybným pohybovým stereotypem (aktivita m. rectus abdominis)
  - Sedí sama, s oporou o horní končetiny (protrakce a elevace ramen)
  
- Stoj:
  - Postavení se – předklonem, s oporou HKK o lehátko nebo chodítko
  - Stoj s oporou o HKK vydrží stát 2 minuty, posazuje se pro zvýšenou dušnost
  
- Chůze:
  - Chůze probíhá s oporou o chodítko (využívá možnost posadit se)
  - Chybí souhyb paží (opora o HKK o chodítko) – ramena v protrakci
  - Zvětšená hrudní kyfóza, předsun hlavy
  - Délka kroku je symetricky stejná pro obě dolní končetiny
  - Šířka baze 15 cm
  - Došlapuje na celou plosku nohy
  - Pacientka ujde 50 metrů (3x potřeba pauzy pro zvýšenou dušnost)

## Dynamické vyšetření

- Vyšetření svalové síly
  - Vyšetření svalové síly bylo orientační, sestaveno na základě prvků Jandova svalového testu.
  - Svalová síla horních končetin odpovídá orientačně stupni 4
  - Svalová síla dolních končetin odpovídá orientačně stupni 5
  - Svalová síla obloukovité flexe krku odpovídá stupni 3
- Vyšetření základních pohybových stereotypů
  - Proběhlo vyšetření flexe šíje podle Jandova testování
  - Flexe šíje probíhá předsunem
  - Hyperaktivita vnějších flexorů krku (převaha m. sternocleidomastoideus)
  - Útlum hlubokých flexorů krku (mm. scaleni)
- Vyšetření zkrácených svalů:
  - Vyšetření proběhlo s využitím prvků Jandova testování zkrácených svalů
  - Pektorální svalstvo je výrazně zkrácené
  - Horní část trapézového svalu je zkrácená
  - Malé zkrácení se objevuje i u m. levator scapulae
- Vyšetření mobility
  - Přesuny:
    - Zvládá samostatně, bez větších potíží, omezením je výskyt dušnosti, potřeba čtenějších pauz
    - Po pokoji se pohybuje bez pomůcek
  - ADL:
    - Hygiena – samostatně, potřeba opory o chodítka
    - Oblékání – samostatně, pro dušnost trvá cca 30'

- Vyšetření kloubních rozsahů

*Tabulka 3.3.3.1 Rozsah aktivního pohybu v ramenním kloubu – vstupní vyšetření*

<b>Rozsah aktivního pohybu v rameni</b>		
	levá	pravá
S	10-0-180	10-0-160
F	180-0-0	160-0-0
T	20-0-120	20-0-110
R	80-0-80	75-0-75

*Tabulka 3.3.3.2 Rozsah pohybu krční páteře – vstupní vyšetření*

<b>Rozsah pohybu Cp</b>	
	Cp
S	30-0-60
F	30-0-30
R	40-0-40

#### Antropometrie

*Tabulka 3.3.3.3 Metrické měření rozvíjení hrudníku – vstupní vyšetření*

<b>Metrické měření rozvíjení hrudníku</b>		
	maximální nádech	maximální výdech
úroveň axil	90 cm	88 cm
mezosternale	86 cm	84 cm
xiphosternale	80 cm	79 cm



Tabulka 3.3.3.4 Měření obvodu aker horních končetin – vstupní vyšetření

<b>Obvod aker horních končetin</b>		
	LEVÁ	PRAVÁ
obvod zápěstí	15 cm	17 cm
obvod přes hlavičky metakarpů	19 cm	21,5 cm

#### Palpační vyšetření

- Jizva po operaci pravého prsu je dlouhá 20 cm
  - Posunlivost jizvy je omezena do všech směrů
  - Protahitelnost je omezena po celé délce jizvy
- Fascie hrudníku neposunlivé a neprotahitelné, přítomna patologická bariéra
- Hypertonus mm. pectoralis major et minor
- Kůže je bez HAZ
- Teplota končetin bilaterálně souměrná, akra teplá

#### Základní neurologické vyšetření

- Pacientka je orientovaná osobou, místem, časem i situací
- Řeč je bez obtíží, artikulace srozumitelná
- Polohocit a pohybovit v normě, povrchové cití neporušeno

#### CAT dotazník

- Pacientka vyplnila osmibodový dotazník zaměřený na kvalitu života člověka s onemocněním CHOPN
- Výsledný součet byl 35 bodů ze 40

### 3.3.4. Závěr vstupního vyšetření

Pacientka je po dobu vstupního vyšetření velmi dušná, je jí tedy po většinu vyšetření ponechána kyslíková podpora.

U pacientky se objevuje inspirační postavení hrudníku a převažuje horní hrudní typ dýchání. Dech je mělký a krátký. Při nádechu jsou aktivovány pomocné nádechové svaly, tedy m. sternocleidomastoideus a m. scaleni. Dále dochází k hyperaktivaci povrchových flexorů hlavy, což vede k předsunutému držení hlavy a zkrácení krční lordózy. Tyto faktory přispívají k vytvoření hrudní hyperkyfózy.

Z vyšetření svalové síly je patrná snížená svalová síla horních končetin a snížená svalová síla obloukovité flexe krku. Při vyšetření základních hybných stereotypů probíhá flexe šije předsunem, což svědčí pro hyperaktivitu povrchových flexorů krku a útlum hlubokých flexorů krku. Také nacházím zkrácení pectorálního svalstva, horní části trapézového svalu a m. levator scapulae.

V rámci dynamického vyšetření nacházím omezení hybnosti pravé horní končetiny do flexe a abdukce. Současně na pravé horní končetině nacházím otok pravého akra, způsobený nedostatečným odtokem lymfy při absenci lymfatických uzlin po ablaci prsu.

V oblasti hrudníku je 20 cm dlouhá jizva po operaci karcinomu prsu, která je neposunlivá a neprotažitelná. Zároveň jizva omezuje posunlivost a protažitelnost okolních tkání. V této oblasti jsou také zkrácené pectorální svaly, což vede k protrakci ramen, a i tento fakt přispívá k vytvoření hrudní hyperkyfózy.

V dotazníku CAT zaměřeném na kvalitu života pacientka vyplnila 35 bodů ze 40. Z tohoto dotazníku vyplývá, že je pacientčina kvalita života velmi ovlivněna vlivem CHOPN.

Pacientka je soběstačná, ale všechny běžné denní aktivity jsou výrazně omezeny dušností. Například u hygieny se potřebuje posadit a převlékání jí trvá asi 30 minut. Dále pacientka pocítuje značné omezení ve fyzické zdatnosti, byla zvyklá chodit se psem na dvě hodinové a tři kratší procházky, čehož nyní není schopna.

Největší limitací je pro pacientku dušnost. Tento symptom je umocněn špatným dechovým stereotypem a držení těla. Zapojení pomocných nádechových svalů společně s hrudníkem v inspiračním postavení, protrakci hlavy a ramen a hrudní hyperkyfózou se míra dušnosti ještě zvyšuje. Velkou mírou dušnosti je pacientka limitována i subjektivně. Pro

zvýšenou dušnost má problémy se zvládnutím běžných denních aktivit a sníženou tolerancí fyzické zátěže. Kromě zlepšení dechového stereotypu, korekce držení těla a celkové redukce dušnosti si pacientka přeje zvýšit toleranci fyzické zátěže, aby mohla opět chodit na dlouhé procházky se psem. Právě pes je pro ni velkou motivací ke cvičení a celkovému zlepšení fyzického stavu.

### **3.3.5. Stanovení cílů fyzioterapie**

- Reeducace dechového vzoru, optimalizace zapojení dýchacích svalů
- Úprava vadného držení těla
- Obnova posunlivosti a protažitelnosti měkkých tkání v oblasti jizvy po operaci prsu
- Protažení pektorálních svalů, mm. scaleni a m. sternocleidomastoideus
- Zmírnění otoku akra pravé horní končetiny
- Zvyšování tolerance fyzické zátěže
- Redukce bronchiální obstrukce
- Zvýšení tolerance fyzické zátěže

### **3.3.6. Návrh terapie**

- Reeducace dechového vzoru pomocí statické dechové gymnastiky a bráničního dýchání
- Korekce držení těla v sedu a ve stoji
- Využití techniky měkkých tkání v oblasti po operaci prsu
- Ošetření fascií hrudníku a PIR pektorálních svalů, mm. scaleni a m. sternocleidomastoideus
- Využití prvků dynamické dechové gymnastiky pro zmírnění otoku akra pravé horní končetiny
- Ovlivnění dušnosti s využitím tréninku pomocí nádechového trenažeru Treshold® IMT
- Zmírnění zahlenění pomocí aktivního cyklu dýchacích technik
- Zvýšení tolerance fyzické zátěže pomocí pravidelné chůze s narůstající dosaženou vzdáleností

### 3.3.7. Provedení terapie

1.12.2020

- Zhodnocení aktuálního stavu:
  - Pacientka se cítí unaveně, omezuje ji dušnost, ale s kyslíkem se jí dýchá dobře
  - Sp O<sub>2</sub> – 94 % (nasazené kyslíkové brýle)
- Vstupní vyšetření
- Edukace o užívání nádechového trenažeru Treshold® IMT

2.12.2020

- Zhodnocení aktuálního stavu:
  - Pacientka je unavená, uvádí nekvalitní spánek v noci, přes den pospává
  - Sp O<sub>2</sub> – 93 % (hned po odložení kyslíkových brýlí)
- Cvičební jednotka:
  - TMT na fascie hrudníku, PIR pektorálních svalů, mm. scaleni a m. sternocleidomastioideus
  - Korekce sedu – napřímení hrudní páteře, snížení krční lordózy
  - Brániční dýchání
  - Statická dechová gymnastika
  - Dynamická dechová gymnastika – pohyby HKK
  - Aktivní cyklus dýchacích technik
  - 2x pět dechů přes nádechový trenažer Treshold® IMT
  - Chůze po pokoji – celkem 20 m

Instruktaž k autoterapii:

- Přes den jednou za hodinu vertikalizace do stoje, případně chůze po pokoji či chodbě
- Každé 2 hodiny dýchání přes nádechový trenažer Treshold® IMT

Ukončení terapie:

- Pacientka je dušná a hlásí výrazné zvýšení stupně únavy

3.12.2020

- Zhodnocení aktuálního stavu:
  - Pacientka se cítí unaveně, stěžuje si na bolest zad, což přisuzuje nedostatku aktivního pohybu
  - SpO<sub>2</sub> – 90 %
- Cvičební jednotka:
  - Prevence TEN
  - Korekce stoje – napřímení hrudní páteře, snížení krční lordózy
  - Chůze po chodbě s chodítkem – 45 m bez pauzy
  - TMT na fascie hrudníku, PIR pektorálních svalů, mm. scaleni a m. sternocleidomastoideus
  - Korekce sedu – napřímení hrudní páteře, snížení krční lordózy
  - Brániční dýchání
  - Aktivní cyklus dýchacích technik
  - Dynamická dechová gymnastika – pohyby HKK
  - 1x šest dechů přes nádechový trenažer Treshold® IMT

7.12.2020

- Zhodnocení aktuálního stavu:
  - Při vstupu do pokoje pacientka spí, po probuzení se potřebuje “rozkoukat”, celkově se cítí lépe než předešlé dny
  - Mezi terapiemi pacientka pravidelně chodí po chodbě s rolátorem 5–6 x denně a používá nádechový trenažer Treshold® IMT každé dvě hodiny
  - SpO<sub>2</sub> – 91 %

- Cvičební jednotka:
  - TMT na fascie hrudníku, PIR pektorálních svalů, mm. scaleni a m. sternocleidomastoideus
  - Korekce sedu – napřímení hrudní páteře, snížení krční lordózy
  - Lokalizované dýchání
  - Brániční dýchání
  - Aktivní cyklus dýchacích technik
  - Dynamická dechová gymnastika – pohyby HKK a DKK
  - 2x šest dechů přes nádechový trenažer Treshold® IMT
- Ukončení terapie:
  - Pacientka je stále mírně rozespálá po probuzení, necítí se na větší fyzickou aktivitu
  - Fyzickou aktivitu v podobě chůze po chodbě provede později sama

9.12.2020

- Zhodnocení aktuálního stavu:
  - Pacientka se pohybuje po pokoji, stěžuje si pouze na bolest zad, má radost z redukce otoku pravé horní končetiny
  - SpO<sub>2</sub> – 94 %
- Cvičení jednotka:
  - TMT na fascie hrudníku, PIR pektorálních svalů, mm. scaleni a m. sternocleidomastioideus
  - Korekce sedu – napřímení hrudní páteře, snížení krční lordózy
  - Lokalizované dýchání
  - Brániční dýchání
  - Aktivní cyklus dýchacích technik
  - Dynamická dechová gymnastika – pohyby HKK

- 2x šest dechů přes nádechový trenažer Treshold® IMT
- Chůze po chodbě s chodítkem 100 metrů
- Výstupní vyšetření

### **3.3.8. Krátkodobý a dlouhodobý fyzioterapeutický plán**

#### Krátkodobý plán

- Korekce držení těla v sedu a ve stoji
- Pomocí technik měkkých tkání obnovit posunlivost a protažitelnost fascií hrudníku
- Využití postizometrické relaxace k uvolnění hypertonických svalů
- Ošetření jizvy po operaci pravého prsu pomocí technik měkkých tkání
- Nastavení správného dechového vzoru pomocí technik k reedukaci dechového vzoru
- Posílení nádechových svalů pomocí trenažeru Treshold® IMT
- Využití technik respirační fyzioterapie k redukci dušnosti
- Postupné odstraňování bronchiální sekrece pomocí drenážních technik respirační fyzioterapie
- Redukce otoku akra pravé horní končetiny
- Udržení svalové síly horních a dolních končetin
- Postupné zvyšování tolerance pohybových aktivit

#### Dlouhodobý plán

- Zlepšení kvality života
- Redukce svalových dysbalancí
- Redukce dušnosti při běžných denních aktivitách
- Nastavení správného dechového stereotypu
- Zvýšení tolerance pohybových aktivit

### 3.3.9. Instruktaž pacienta / návrh autoterapie

- Přes den jednou za hodinu vertikalizace do stoje, případně chůze po pokoji a na chodbě
- Před vertikalizací provést cvičení v rámci prevence TEN
- Každé 2 hodiny dýchání přes nádechový trenažer Treshold® IMT – 1–2 x 6–10 dechů
- V sedu napřímení hrudní páteře, redukce krční lordózy, uvolněná deprese ramenních kloubů

### 3.3.10. Výstupní vyšetření

Datum vyšetření: 9.12.2020

Aspekční vyšetření

- Ektomorf
- Kůže – bez hematomů, bez cyanóz
- Jizva – hrudník vpravo (po operaci prsu), jizva pohyblivá, kranio-kaudálně posunlivá
- Dechová vlna:
  - Hrudník v inspiračním postavení
  - Převažuje horní hrudní typ dýchání, náznak dechu i v břišní oblasti
  - Nádech bez extenze krční páteře, stále dochází k elevaci ramen
  - Výdech je delší než nádech
- Zepředu:
  - Mírný předsun hlavy
  - Zvýrazněné kontury m. trapezius
  - Protrakce ramen, levé rameno výš
  - Zůstává otok pravé HK v oblasti akra, přítomen v menší míře
  - Inspirační postavení hrudníku, prominující hrudní kost
  - Propadlá břišní stěna
  - Snížená příčná klenba nožní



- Zboku:
  - Zkrácená krční lordóza, hyperkyfóza hrudní
  - Retroverze pánve
  
- Zezadu:
  - Levé rameno výš
  - Vlevo menší thorakobrachiální trojúhelník
  - Prominující trnové výběžky v oblasti hrudní páteře
  - Skoliotické držení těla, úklon vlevo
  - Sešikmení pánve, pravá lopata kosti kyčelní výš
  - Pravá gluteální rýha výš
  - Zploštělá příčná klenba nožní
  
- Sed:
  - Posazení probíhá správným pohybovým stereotypem (přes bok)
  - Sedí sama, bez opory o horní končetiny (přetrvává protrakce ramen)
  
- Stoj:
  - Stoj bez opory o HKK
  - Stoj je stabilní, baze na šířku ramen
  
- Chůze:
  - Chůze probíhá s oporou o chodítka (pacientka využívá možnost posadit se)
  - Pacientka ujde 150 metrů bez potřeby zastavit se
  - Chybí souhyb paží, opora o HKK
  - Šířka baze 15 cm, délka kroku je pro obě dolní končetiny symetricky stejná
  - Došlap na patu, odval nohy po malíkové hraně chodidla, odraz z palce

## Dynamické vyšetření

- Vyšetření svalové síly
  - Vyšetření svalové síly bylo orientační, postaveno na základě prvků Jandova svalového testu.
  - Svalová síla horních končetin odpovídá orientačně stupni 5
  - Svalová síla dolních končetin orientačně odpovídá stupni 5
  - Svalová síla obloukovité flexe krku odpovídá stupni 4
- Vyšetření základních pohybových stereotypů
  - Proběhlo vyšetření flexe šíje podle Jandova testování
  - Flexe šíje stále probíhá předsunem
  - Hyperaktivita vnějších flexorů krku (převaha m. sternocleidomastoideus)
  - Útlum hlubokých flexorů krku (mm. scaleni)
- Vyšetření zkrácených svalů:
  - Vyšetření proběhlo s využitím prvků Jandova testování zkrácených svalů
  - Pektorální svalstvo je mírně zkrácené
  - Horní část trapézového svalu je mírně zkrácená
  - Mírné zkrácení m. levator scapulae
- Vyšetření mobility
  - Přesuny:
    - Zvládá samostatně, bez větších potíží, omezením je výskyt dušnosti, potřeba čtenějších pauz
    - Po pokoji se pohybuje bez pomůcek
  - ADL:
    - Hygiena – samostatně, potřeba opory o chodítka
    - Oblékání – samostatně, pro dušnost trvá cca 30'

- Vyšetření kloubních rozsahů

*Tabulka 3.3.10.1 Rozsah aktivního pohybu v ramenním kloubu – výstupní vyšetření*

<b>Rozsah aktivního pohybu v rameni</b>		
	levá	pravá
S	10-0-180	10-0-170
F	180-0-0	165-0-0
T	20-0-120	20-0-120
R	80-0-80	75-0-75

*Tabulka 3.3.10.2 Rozsah pohybu krční páteře – výstupní vyšetření*

<b>Rozsah pohybu Cp</b>	
	Cp
S	30-0-70
F	35-0-35
R	40-0-40

Antropometrie

*Tabulka 3.3.10.3 Metrické měření rozvíjení hrudníku – výstupní vyšetření*

<b>Metrické měření rozvíjení hrudníku</b>		
	maximální nádech	maximální výdech
úroveň axil	89 cm	86,5 cm
mezosternale	86 cm	83 cm
xiphosternale	78,5 cm	77 cm

Tabulka 3.3.10.4 Měření obvodu aker horních končetin – výstupní vyšetření

Obvod aker horních končetin		
	LEVÁ	PRAVÁ
obvod zápěstí	15 cm	16 cm
obvod přes hlavičky metakarpů	19 cm	20 cm

#### Palpační vyšetření

- Jizva po operaci pravého prsu je dlouhá 20 cm
  - Posunlivost kranio-kaudálně, medio-laterálně stále přítomná patologická bariéra
- Fascie hrudníku posunlivé a protažitelné
- Hypertonus mm. pectoralis major et minor
- Kůže bez HAZ
- Teplota končetin bilaterálně souměrná, akra teplá

#### Základní neurologické vyšetření

- Pacientka je orientovaná osobou, místem, časem i situací
- Řeč je bez obtíží, artikulace srozumitelná

#### CAT dotazník

- Pacientka vyplnila osmibodový dotazník zaměřený na kvalitu života člověka s onemocněním CHOPN
- Výsledný součet byl 32 bodů ze 40

#### 3.3.11. Závěr kazuistiky

Objektivně se stav pacientky po provedené terapii zlepšil hned v několika oblastech. Hlavními ukazateli jsou lepší dechový stereotyp, zlepšení rozvíjení hrudníku a zvýšení svalové síly horních končetin a šíje. Subjektivně pacientka změny vyjádřit nedokázala, ale po upozornění na zlepšení uznala, že změny také pozoruje. Nyní pacientka například dokáže ujít delší vzdálenost bez zvýšení stupně dušnosti nebo nepotřebuje při terapii kyslíkovou podporu.

Při výstupním vyšetření měla pacientka lepší dechový stereotyp. Místo výhradně horního hrudního dýchání se začaly objevovat i náznaky dýchání do břišní oblasti. Současně také při nádechu přestalo docházet k extenzi krční páteře a pacientka dokázala udržet krční páteř v napřímení.

Při testu svalové síly se pacientka zlepšila o jeden stupeň ve svalové síle horních končetin a obloukovité flexe šíje. Sílu dolních končetin se podařilo udržet na vstupní hodnotě, což svědčí o vhodnosti zvolené terapie. V oblasti základních pohybových stereotypů nedošlo ke změně mezi vstupním a výstupním vyšetřením. Pektorální svalstvo, horní část trapézového svalu a m. levator scapulae jsou stále mírně zkráceny.

Rozsah aktivního pohybu pravé horní končetiny se zlepšil o 10 stupňů do flexe, o 5 stupňů do abdukce a o 10 stupňů při horizontální addukci. Rozsah pohybu krční páteře se zlepšil o 10 stupňů při extenzi a o 5 stupňů na každou stranu při lateroflexi. Zvýšením rozsahů pohybů v těchto oblastech můžeme zvolenou pohybovou terapii považovat za vhodnou pro danou pacientku.

Dále došlo ke zlepšení v oblasti rozvíjení hrudníku. Rozdíl mezi maximálním nádechem a maximálním výdechem se oproti vstupnímu vyšetření zlepšil o 0,5 cm v úrovni axil, o 1 cm v úrovni mezosternale a o 0,5 cm v oblasti xiphosternale. Dechová amplituda tak nyní činí 2,5 cm v úrovni axil, 3 cm v úrovni mezosternale a 1,5 cm v oblasti xiphosternale. Dle Neumannové (2012) by tyto hodnoty měly činit minimálně 2,5 cm, což je v tomto případě splněno v úrovni axil a mezosternale. Nedostatečný rozdíl dechové amplitudy v úrovni xiphosternale svědčí pro nutnost dalších dechových cvičení.

Otok pravé horní končetiny v oblasti akra byl výrazně nižší, což bylo viditelné už v rámci aspekčního vyšetření. Tento fakt byl potvrzen i antropometricky, otok se zmenšil o 1 cm v oblasti zápěstí a o 1,5 cm v oblasti hlaviček metakarpů.

Posunlivost a protažitelnost jizvy po operaci prsu byla částečně obnovena, stále je zde ale přítomná patologická bariéra v medio-laterálním směru. Původně omezená posunlivost a protažitelnost fascií hrudníku byla při výstupním vyšetření již obnovena.

V dotazníku CAT zaměřeném na kvalitu života pacientů s CHOPN pacientka vyplnila 32 bodů ze 40. V porovnání se vstupní hodnotou se pacientka zlepšila o 3 body. Zlepšení o 2 body se už považuje za minimální klinickou změnu.

Pacientka je i nadále soběstačná. Všechny běžné denní aktivity zvládá sama. Zmiňuje, že chce více chodit, aby byla brzy po propuštění schopná opět chodit na procházky se psem.

### 3.4. Výsledky

Pacientka byla na I. kliniku tuberkulózy a respiračních nemocí plánovaně přijata pro protrahované exacerbace CHOPN emfyzematického fenotypu. Cílem hospitalizace bylo zlepšení stavu a následné posouzení možnosti ELVR chlopňovou metodou.

Při vstupním vyšetření byla pacientka velmi dušná, a tak část vyšetření absolvovala v kyslíkových brýlích. Až na zvýšenou dušnost a únavu se ale pacientka cítila dobře. Výstupní vyšetření už pacientka absolvovala ve výrazně lepším stavu, celou dobu vyšetření zvládla bez kyslíkové podpory. Kromě tohoto rozdílu jsem obě vyšetření konstruovala stejně, aby byla porovnatelná.

Ze vstupního aspekčního vyšetření vyplynulo, že pacientka má výrazný předsun hlavy, zkrácenou krční lordózu a zvětšenou hrudní kyfózu. Dále hrudník byl v inspiračním postavení, ramena v elevaci a protrakci, dechová vlna probíhala především v horní hrudní oblasti a břišní oblast byla zapojena minimálně. Při výstupním vyšetření byl předsun hlavy méně výrazný, hrudník byl stále v inspiračním postavení, ale ramena klesla z elevace a do dechové vlny se více zapojovala i břišní oblast. Na hrudníku má pacientka výraznou jizvu po operaci prsu. Vlivem chybějících mízních uzlin pravé horní končetiny se na pravé straně vyskytoval otok ruky, který byl při výstupním vyšetření výrazně méně nápadný.

Vstupní vyšetření stoje probíhalo s oporou horními končetinami o chodítka. Pacientka vydržela stát dvě minuty, poté se potřebovala posadit pro zvýšenou dušnost. Při výstupním vyšetření už pacientka zvládla stát bez opory a stoj u ní nevyvolal výraznou dušnost. Vyšetření chůze probíhalo na chodbě I. kliniky tuberkulózy a respiračních onemocnění. Při vstupním vyšetření byla pacientka velmi dušná a dokázala ujít 50 metrů se třemi zastávkami na vydýchání. Oproti tomu při výstupním vyšetření pacientka ušla trojnásobnou vzdálenost, tedy 150 metrů, bez jediné zastávky na odpočinek.

Při vyšetření svalové síly se pacientka zlepšila o jeden stupeň ve svalové síle horních končetin a také v obloukovité flexi krku. Stereotyp flexe šíje dle Jandova testování však i po sérii terapií probíhá předsunem. Dále jsem u pacientky při vyšetření zkrácených svalů diagnostikovala zkrácení pektorálních svalů, horní části trapézového svalu a také m. levator scapulae. Všechny tyto svaly byly při výstupním vyšetření zkrácené méně.

U vyšetření kloubních rozsahů si pacientka stěžovala na bolestivost pravého ramene, která se promítla i do výsledného sníženého rozsahu pohybu pravé horní končetiny, především v pohybech do flexe a abdukce. Také u vyšetření rozsahu pohybu krční páteře se projevilo snížení rozsahu pohybu oproti fyziologické normě. Při výstupním vyšetření se rozsah pohybů ve všech těchto oblastech zlepšil o 5–10 stupňů.

Pro objektivizaci efektu respirační fyzioterapie jsem zvolila metrické měření obvodu hrudníku v maximálním nádechu a v maximálním výdechu. Rozdíl mezi nádechem a výdechem byl při výstupním vyšetření ve všech měřených oblastech větší než rozdíl při vstupním vyšetření. Změna v rozdílu v úrovni axil byla o 0,5 cm, v oblasti mezosternale o 1 cm a v oblasti xiphosternale o 0,5 cm. Tyto změny v úrovni axil a mezosternale jsou již na spodní hranici normy.

Pro sledování otoku pravé horní končetiny jsem zvolila antropometrické měření obvodu zápěstí a obvodu přes hlavičky metakarpů, jelikož zde byl otok nejvýraznější. Porovnáním vstupních a výstupních hodnot, jsem si ověřila efekt zvolené terapie. Otok akra pravé horní končetiny se zmenšil o 1 cm v oblasti zápěstí a o 1,5 cm v oblasti hlaviček metakarpů.

Při palpačním vyšetření jsem se zaměřila na jizvu po operaci prsu a fascie hrudníku. Při vstupním vyšetření byla jizva stažená, její pohyblivost i posunlivost byla omezena do všech směrů, při vyšetření byla přítomna patologická bariéra. Stejně tak byla omezena i pohyblivost a protažitelnost fascií hrudníku. Výstupní vyšetření prokázalo změnu pohyblivosti a posunlivosti jizvy v kranio-kaudálním směru, medio-laterálně přetrvávala patologická bariéra. U fascií hrudníku se posunlivost a protažitelnost podařilo obnovit.

V dotazníku CAT zaměřeném na kvalitu života pacientka na začátku terapie vyplnila 35 bodů ze 40. Po ukončení terapie byl výsledný součet 32 bodů ze 40. Zde můžeme vidět zlepšení subjektivního hodnocení kvality života, jelikož minimální klinická změna jsou 2 body a pacientka se po absolvování terapie zlepšila o 3 body.

Doporučením pro tuto pacientku je pokračovat v nastavené terapii, která má prokazatelný účinek. Zásadní je pokračovat v technikách respirační fyzioterapie i po propuštění do domácího prostředí. Doporučenými technikami jsou brániční dýchání, statická dechová gymnastika, aktivní cyklus dýchacích technik a trénink dýchacích svalů pomocí nádechového trenažeru Threshold® IMT. Pacientka by měla i nadále využívat prvky dechové gymnastiky, díky kterým se podařilo částečně zredukovat otok pravé horní končetiny. V neposlední řadě by se pacientka

měla zaměřit na zvyšování tolerance fyzické zátěže, ideálně prodlužujícími se procházkami v okolí domova.

Dne 4.3.2021 pacientka podstoupila kontrolu a vyšetření u ošetřujícího lékaře. Na základně tohoto vyšetření byla pacientce ELVR indikována. Vzhledem k aktuální epidemiologické situaci však nebylo stanoveno datum výkonu. V tuto chvíli by pacientka tedy měla pokračovat v nastavené terapii, aby nedošlo k opětovnému zhoršení jejího stavu.



## 4. Diskuze

Walsh et al. (2019) uvádějí, že zařazení plicní rehabilitace do programu zdravotní péče o pacienty s CHOPN poskytuje větší výhody pacientům po exacerbaci než pacientům se stabilnějším průběhem nemoci. S tímto tvrzením se však další autoři neshodují. Lee (2020) uvádí, že “plicní rehabilitace je nedílnou součástí léčby CHOPN, snižuje únavu, dušnost, zvyšuje toleranci cvičení a kvalitu života”. Nepochybně je plicní rehabilitace důležitým prvkem v programu zdravotní péče o pacienty potýkající se s exacerbací CHOPN, což dokládají i Puhan et al. (2016) ve své studii. V této studii uvádějí, že plicní rehabilitace během exacerbace a po ní zlepšuje kvalitu života a cvičební kapacitu a také velmi účinně vede k omezení fyzické nečinnosti a snížení depresivních příznaků po exacerbaci. Nemůžeme však říci, že pacienti se stabilním průběhem CHOPN z plicní rehabilitace neprofitují.

Součástí plicní rehabilitace je respirační fyzioterapie. V rámci respirační fyzioterapie fyzioterapeut kombinuje a sestavuje individualizovaný program určený ke zlepšení fyzického i psychického stavu daného pacienta. Do programu fyzioterapeut zahrnuje především techniky určené k reedukaci dechového vzoru, techniky na odstranění bronchiální sekrece, techniky zaměřené na zvýšení svalové síly dýchacích svalů a také pohybovou aktivitu ke zvýšení tolerance fyzické zátěže. Všechny tyto prvky se v určité míře dají využít jak u pacientů hospitalizovaných, potýkajících se s exacerbací, tak u pacientů se stabilním průběhem CHOPN, žijících v domácím prostředí. Důležitou součástí individuálního programu respirační fyzioterapie po hospitalizaci je domácí cvičení a edukace o jeho důležitosti. U pacientů po exacerbaci CHOPN, kteří zařadili do svého denního režimu domácí cvičení, se snížil počet rehospitalizací v následujícím roce po prvním přijetí do nemocnice z 1,6 na 0,9. (Puhan et al., 2016)

Cílem mé bakalářské práce bylo sestavit vhodnou kombinaci fyzioterapeutických technik při léčbě pacientů s CHOPN. Zvolené techniky respirační fyzioterapie jsem aplikovala u pacientky hospitalizované na I. klinice tuberkulózy a respiračních onemocnění, která byla přijata kvůli protrahovaným exacerbacím CHOPN. Cílem přijetí bylo zlepšení stavu pro možnost provedení bronchoskopické volumredukce. Vzhledem k aktuální epidemiologické situaci nebylo možné pracovat s více pacienty. Indikace dané pacientky k volumredukčnímu výkonu a její motivovanost během léčby však přinesly zajímavé poznatky a alespoň do určité míry tak vyvážily nedostatek pacientů.

Bronchoskopická volumredukce vede ke zlepšení ventilačních parametrů a lepší toleranci fyzické zátěže, a tím přispívá i ke zlepšení kvality života. Díky bronchoskopické volumredukcí dojde u pacientů k redukci hyperinflace, úpravě délky vertikálních svalových vláken a k lepší pozici bránice. Vzhledem k těmto změnám bylo potřeba u pacientky již s předstihem zařadit techniky určené k reedukaci dechového vzoru. Aby mohlo dojít k vybudování správného hybného stereotypu, tedy správné mechaniky dýchání, bylo potřeba využít neuroplasticity nervového systému, který reflektuje a zajišťuje změny ve svalové aktivitě. Dále byla velmi důležitá aktivace bránice, která by se po volumredukční operaci měla dostat do výhodnější pozice (Havlová et al., 2017). K tomuto účelu jsem během terapie využila brániční dýchání, které pacientka trénovala také v rámci autoterapie.

Mnou zvolený cvičební program se dále skládal z dechové gymnastiky, aktivního cyklu dechových technik a použití trenažeru Threshold® IMT pro trénink inspiračních svalů. Právě trénink inspiračních svalů se ukazuje u pacientů s CHOPN jako vhodný vzhledem k jejich malé svalové síle dýchacích svalů. Kromě zvyšování svalové síly inspiračních svalů zvyšuje trénink pomocí trenažeru Threshold® IMT také výkon při cvičení a pomáhá redukovat dušnost. (Celli a Zuwallack, 2016) Pacientka byla během první terapie instruována o důležitosti a správném použití tohoto trenažeru. Následně jí bylo doporučeno, aby tento trenažer používala i v rámci autoterapie. Při každé další terapii došlo ke kontrole jeho užívání. Pacientka používala trenažer mezi terapiemi několikrát denně. Při poslední terapii bylo zvýšení svalové síly patrné. Pacientce se odpor trenažeru nastavený na začátku programu zdál už příliš slabý, přistoupila jsem tedy k jeho zvýšení. Pacientka následně pokračovala v autoterapii s Threshold® IMT i v domácím prostředí.

Dalším velmi důležitým prvkem mé intervence u dané pacientky bylo zařazení pohybových aktivit do denního režimu. Během hospitalizace jsem jako pohybovou aktivitu zvolila chůzi po chodbě. Celli a Zuwallack (2016) uvádějí, že pohybová aktivita je základním kamenem plicní rehabilitace. Pomocí pohybové aktivity lze obecně docílit lepší adaptace na fyzickou zátěž, tedy snížení nároků na ventilaci a zlepšení funkce respiračních svalů. (Havlová et al., 2017) Pacientka během hospitalizace dělala velké pokroky a při každé terapii zdolala delší vzdálenost než při terapii předešlé. Jelikož byla pacientka velmi motivovaná ke zlepšení stavu, prováděla pohybové aktivity i sama během dne v rámci autoterapie. Po ukončení hospitalizace pacientky by bylo vhodné, aby měly pohybové aktivity narůstající intenzitu. Nárůstu intenzity lze docílit zvýšením doby zatížení, tedy větší zdolanou vzdáleností, nebo větší náročností, například chůzí do schodů či do kopce.

Má práce s danou pacientkou byla značně omezena krátkou délkou její hospitalizace na I. klinice tuberkulózy a respiračních onemocnění. Naše spolupráce probíhala pouze od 1.12. do 9.12., ale i za takto krátký čas se nám podařilo dosáhnout výrazného zlepšení jejího stavu. Obecně však stále není přesně definována ideální délka programu plicní rehabilitace. Rutkowski et al. (2020) doporučují minimální délku programu 6 týdnů, ale podotýkají, že delší programy by mohly být účinnější. Evans a Goldstein (2014) uvádějí, že už po 4 týdnech programu plicní rehabilitace dochází ke zlepšení výkonu při cvičení a ke zvýšení kvality života, dodávají však, že delší programy by měly poskytnout dlouhodobější výsledky. Sami doporučují 6týdenní cvičební program, během kterého pacient dochází na minimálně 2 lekce pod dohledem fyzioterapeuta týdně a ostatní dny cvičí samostatně doma. Celkově panuje shoda o minimální délce programu 6 týdnů. Autoři však dodávají, že delší programy jsou účinnější a mají dlouhodobější efekt, proto doporučuji pokračovat ve stanoveném cvičebním programu dané pacientky i v domácím prostředí po skončení programu plicní rehabilitace. Délka jednotlivých terapií byla velmi variabilní v závislosti na stavu a dušnosti pacientky. (Rutkowski et al., 2020; Evans a Goldstein, 2014)

Jak lze vyčíst již z výsledků práce, pacientka z naší spolupráce velmi profitovala. Značný rozdíl nastal už v redukci dušnosti, a to v té míře, že při vstupním vyšetření pacientka nebyla schopna bez kyslíkových brýlí stát déle než dvě minuty pro zvýšenou dušnost. Výstupní vyšetření už pacientka zvládla celé bez kyslíkové podpory, pouze s minimálními známkami dušnosti. Dále došlo k podstatnému zlepšení tolerance fyzické zátěže, jelikož pacientka při výstupním vyšetření zdolala trojnásobnou vzdálenost oproti vstupnímu vyšetření. K objektivnímu hodnocení parametrů zlepšení fyzického stavu jsem zvolila měření metrického rozvíjení hrudníku, kdy rozdíl obvodu hrudníku mezi maximálním nádechem a výdechem byl při výstupním vyšetření o 0,5–1 cm větší než při vstupním vyšetření. Díky tomuto zlepšení se pacientka dostala v úrovni axil a mezosternale na spodní hranici normy ve smyslu rozvíjení hrudníku. V neposlední řadě došlo k podstatnému zlepšení v dotazníku CAT hodnotícím kvalitu života, kde se pacientka zlepšila o 3 body, kdy už změna o body 2 je klinicky významná.

Jak již bylo řečeno, vhodným postupem po propuštění pacientky je pokračovat v nastavené terapii i v domácím prostředí. Pacientka by měla do svého denního režimu opět zařadit několik procházek po okolí domova denně. Dále by měla pokračovat v posilování nádechových svalů pomocí dechového trenažeru Threshold® IMT. Pro odstranění nahromaděného sputa by měla pacientka i nadále procvičovat aktivní cyklus dechových technik a dále pracovat na reedukaci dechového vzoru. Vhodným prostředkem pro zvýšení tolerance fyzické zátěže by mohla být

lázeňská léčba či léčba v jiném specializovaném zařízení. Důležité je však podotknout, že vzhledem k aktuální epidemiologické situaci může být v těchto zařízeních větší riziko nákazy nemocí COVID-19. Toto onemocnění by mohlo být pro danou pacientku vzhledem k jejímu aktuálnímu zdravotnímu stavu fatální.

Obecně je nyní péče o pacienty s CHOPN velmi ovlivněna světovou pandemií nemoci COVID-19. Kromě toho, že jsou pacienti s CHOPN touto nemocí ohroženi až 4krát více než zdravá populace, dojde také často u těchto pacientů vzhledem ke klinické podobnosti příznaků COVID-19 s příznaky akutní exacerbace CHOPN k opožděné diagnostice nemoci COVID-19. Zajímavým prvkem fyzioterapie během světové pandemie je vyvinutí tzv. telerehabilitace, tedy situace, kdy je fyzioterapeutická léčba poskytována na dálku s využitím počítače či tabletu online. I přes to, že tato forma terapie není ideální, dala by se v některých případech použít i po skončení pandemie. (Zhao et al., 2020b; Vitacca et al., 2020)

Jak dokazují i výsledky této práce, dlouho používané a osvědčené techniky respirační fyzioterapie mají dobré výsledky. Konkrétně u této pacientky došlo především ke zlepšení dechového stereotypu, zvýšení svalové síly inspiračních svalů a zlepšení adaptace na fyzickou zátěž. Zajímavým prvkem by však do budoucna mohlo být využití virtuální reality jako součást vytrvalostního tréninku. Rutkowski (2020) uvádí, že je náročné motivovat ke cvičení starší pacienty propuštěné z nemocnice do domácího prostředí, kde chybí dohled fyzioterapeuta. Právě cvičení pomocí virtuální reality by mohlo být vnímáno jako hra, a tak by se stalo mnohem atraktivnější. Cvičení je zároveň bezpečné a pro pacienty pohodlné. U pacientů, kteří využívali virtuální realitu v rámci fyzioterapie, došlo ke zlepšení oběhových i respiračních parametrů. (Rutkowski et al., 2020)

## 5. Závěr

Cílem mé bakalářské práce bylo sestavit vhodnou kombinaci prvků respirační fyzioterapie při léčbě pacientů s CHOPN. Pro splnění tohoto cíle bylo potřeba v teoretické části práce nejprve popsat samotné onemocnění CHOPN a jednotlivé techniky respirační fyzioterapie, které se dají během léčby využít. Právě teoretické pochopení problému a důkladná znalost jednotlivých technik respirační fyzioterapie byly klíčem k výběru jednotlivých prvků respirační fyzioterapie a k sestavení vhodného cvičebního programu. Následně byly jednotlivé techniky aplikovány u pacientky hospitalizované na I. klinice tuberkulózy a respiračních onemocnění, která byla přijata po protrahovaných exacerbacích s cílem zlepšení stavu pro možnost provedení bronchoskopické volumredukce. Díky velké motivaci k návratu do běžného života a aktivnímu přístupu ze strany pacientky byla naše spolupráce bez problémů a přinesla pozitivní výsledky. U pacientky došlo především ke zlepšení dechového stereotypu, snížení dušnosti, zvýšení svalové síly inspiračních svalů a zlepšení adaptace na tělesnou zátěž. Tyto výsledky jasně poukazují na fakt, že vybrané techniky použité u této pacientky pro ni byly vhodné a vedly ke zlepšení stavu. Bezproblémová spolupráce s pacientkou vedla již za několik dní ke zlepšení stavu hned v několika aspektech. Za velký přínos pro pacientku hodnotím především redukcí dušnosti a zvýšení tolerance fyzické zátěže. Důležitým přínosem je také ošetřujícím lékařem indikovaná možnost provedení bronchoskopické volumredukce u této pacientky. Zajímavé by bezpochyby bylo s pacientkou spolupracovat dlouhodoběji a případně sledovat vývoj jejího stavu v horizontu měsíců a let po provedení bronchoskopické volumredukce. Důležité je však podotknout, že léčba musí být vždy individuálně nastavená pro konkrétního pacienta na základě výsledků vyšetření funkčních parametrů a kineziologického rozboru. Nelze proto předpokládat, že tato kombinace technik respirační fyzioterapie bude mít stejně pozitivní výsledky u všech pacientů se stejnou diagnózou.

## 6. Seznam použité literatury

Acapella® Choice. In: *ASQA a.s.* [online]. ASQA, © 2021 [cit. 2021-04-10]. Dostupné z: <http://www.asqa.cz/produkty/dechova-rehabilitace/acapella-choice/>

ALQAHTANI, Jaber S., Tope OYELADE, Abdulelah M. ALDHAHIR, et al. Prevalence, Severity and Mortality associated with COPD and Smoking in patients with COVID-19: A Rapid Systematic Review and Meta-Analysis. *PLoS ONE* [online]. Girish Chandra Bhatt, All India Institute of Medical Sciences, Bhopal, INDIA, 2020, May 11, 2020, **15**(5) [cit. 2021-02-28]. Dostupné z: [doi:doi.org/10.1371/journal.pone.0233147](https://doi.org/10.1371/journal.pone.0233147)

Archiv I. kliniky tuberkulózy a respiračních nemocí I. LF a VFN

ASTAPENKO, David a Vladimír ČERNÝ. Pulzní oxymetrie a její využití v urgentní medicíně. *Urgentní medicína* [online]. 2020, 2020, 23(2), 25-27 [cit. 2021-01-10]. ISSN 1212-1924. Dostupné z: [https://urgentnimedica.cz/casopisy/UM\\_2020\\_2.pdf#page=25](https://urgentnimedica.cz/casopisy/UM_2020_2.pdf#page=25)

Asthma. In: <https://www.physio-pedia.com/home/> [online]. © Physiopedia 2021, ©2021 [cit. 2021-01-17]. Dostupné z: [https://physio-pedia.com/Asthma?utm\\_source=physiopedia&utm\\_medium=search&utm\\_campaign=ongoing\\_internal](https://physio-pedia.com/Asthma?utm_source=physiopedia&utm_medium=search&utm_campaign=ongoing_internal)

BERNABEU-MORA, Roberto, Silvana Loana OLIVEIRA-SOUSA, M Piedad SÁNCHEZ-MARTÍNEZ, Jose Antonio GARCÍA-VIDAL, Mariano GACTO-SÁNCHEZ a Francesc MEDINA-MIRAPEIX. *Frailty transitions and associated clinical outcomes in patients with stable COPD: A longitudinal study* [online]. In: . San Francisco, California, US: PLOS, 2020, April 3, 2020 [cit. 2021-02-03]. Dostupné z: [doi.org/10.1371/journal.pone.0230116](https://doi.org/10.1371/journal.pone.0230116)

BISHOP, Joshua, Lissa SPENCER a Jennifer ALISON. Effect of a pulmonary rehabilitation programme of 8 weeks compared to 12 weeks duration on exercise capacity in people with chronic obstructive pulmonary disease (PuRe Duration): protocol for a randomised controlled trial. *BMJ Open Respiratory Research* [online]. 2020, 2020, 7(1) [cit. 2021-02-03]. Dostupné z: [doi:doi: 10.1136/bmjresp-2020-000687](https://doi.org/10.1136/bmjresp-2020-000687)

BOTT, Julia, Sharron BLUMENTHAL, Maria BUXTON, et al. Guidelines for the physiotherapy management of the adult, medical, spontaneously breathing patient. *Thorax* [online]. 2009, 64(Suppl 1), i1-i52 [cit. 2021-01-15]. ISSN 0040-6376. Dostupné z: [doi:10.1136/thx.2008.110726](https://doi.org/10.1136/thx.2008.110726)

BURIANOVÁ, Kateřina. Rehabilitační dechové pomůcky Threshold IMT a Threshold PEP (informační brožura pro lékaře a fyzioterapeuty). In: *Linde-healthcare.cz* [online]. 2013, s. 1-20 [cit. 2020-09-17]. Dostupné z: doi:[http://www.linde-healthcare.cz/cs/images/Brozura\\_lekari\\_small\\_tcm88-55480.pdf](http://www.linde-healthcare.cz/cs/images/Brozura_lekari_small_tcm88-55480.pdf)

CELLI, Bartolome R. a Richard L. ZUWALLACK. Pulmonary Rehabilitation. 2016. *Murray and Nadel's Textbook of Respiratory Medicine (Sixth Edition)*. Sixth Edition. Elsevier, 2016, s. 1821–1831. ISBN 978-1-4557-3383-5. Dostupné z: doi:[doi:10.1016/b978-1-4557-3383-5.00105-6](https://doi.org/10.1016/b978-1-4557-3383-5.00105-6)

CIOTTI, Marco, Silvia ANGELETTI, Marilena MINIERI, et al. COVID-19 Outbreak: An Overview. *Chemotherapy* [online]. 2020, April 7, 2020, 2019(64), 215-223 [cit. 2021-02-26]. ISSN 1421-9794. Dostupné z: doi:[DOI: 10.1159/000507423](https://doi.org/10.1159/000507423)

*Co je to emfyzém?* [online]. In: . Dec 08, 2017 [cit. 2021-03-19]. Dostupné z: <http://cz.oxygenlongfian.com/news/what-is-emphysema-11017380.html>

COPD Rehabilitation Class. In: <https://www.physio-pedia.com/home/> [online]. © Physiopedia 2021, © 2021 [cit. 2021-01-27]. Dostupné z: [https://physio-pedia.com/Chronic\\_Obstructive\\_Pulmonary\\_Disease\\_Rehabilitation\\_Class?utm\\_source=physiopedia&utm\\_medium=related\\_articles&utm\\_campaign=ongoing\\_internal](https://physio-pedia.com/Chronic_Obstructive_Pulmonary_Disease_Rehabilitation_Class?utm_source=physiopedia&utm_medium=related_articles&utm_campaign=ongoing_internal)

Coughing up and mobilising secretion. In: *Community* [online]. [cit. 2021-04-10]. Dostupné z:<https://community.paraplegie.ch/en/wiki-en/body-complications/coughing-up-and-mobilising-secretion>

DE ROOS, P., C. LUCAS, J.H. STRIJBOS a E. VAN TRIJFFEL. Effectiveness of a combined exercise training and home-based walking programme on physical activity compared with standard medical care in moderate COPD: a randomised controlled trial. *Physiotherapy* [online]. Elsevier, 2018, 2018(104), 116-121 [cit. 2020-09-15]. DOI: <https://doi.org/10.1016/j.physio.2016.08.005>. ISSN 0031-9406.

DIMITROVA, Antoaneta, Nikolay IZOV, Ivan MAZNEV, Danche VASILEVA a Milena NIKOLOVA. Physiotherapy in Patients with Chronic Obstructive Pulmonary Disease. *Open Access Macedonian Journal of Medical Sciences* [online]. 2017, 5(6), 720-723 [cit. 2020-09-17]. ISSN 1857-9655. Dostupné z: doi:[10.3889/oamjms.2017.176](https://doi.org/10.3889/oamjms.2017.176)

EVANS, Rachel A. a Roger GOLDSTEIN. Pulmonary Rehabilitation. *Comprehensive Biomedical Physics*. University of Toronto, Toronto, ON, Canada: Elsevier, 2014, 26 August 2014, s. 411-422. ISBN 978-0-444-53633-4. Dostupné z: [doi.org/10.1016/B978-0-444-53632-7.01027-3](https://doi.org/10.1016/B978-0-444-53632-7.01027-3)

FIŠEROVÁ, Jarmila. Základní a specializovaná funkční vyšetření plic. *Česká lékařská společnost Jana Evangelisty Purkyně* [online]. 2001 [cit. 2020-10-16]. Dostupné z: [doi:https://www.cls.cz/dokumenty2/os/r088.rtf](https://www.cls.cz/dokumenty2/os/r088.rtf)

GARCÍA-SIDRO, Patricia, Elsa NAVAL, Carlos MARTINEZ RIVERA, et al. The CAT (COPD Assessment Test) questionnaire as a predictor of the evolution of severe COPD exacerbations. *Respiratory Medicine* [online]. 2015, October 27, 2015, 109(12), 1546-1552 [cit. 2021-02-27]. ISSN 0954-6111. Dostupné z: <http://dx.doi.org/10.1016/j.rmed.2015.10.011>

GARROD, Rachel a Toby LASSERON. Role of physiotherapy in the management of chronic lung diseases: An overview of systematic reviews. *Respiratory medicine*. Elsevier, 2007, 2007(101), 2429-2436. DOI: 10.1016/j.rmed.2007.06.007. ISSN 0954-6111.

HAVLOVÁ, Martina, Jiří VOTRUBA, Olga ŠVESTKOVÁ a Denisa HALUZÍKOVÁ. Bronchoskopická volumredukce v kontextu fyzioterapeutických možností. *Rehabilitace a fyzikální lékařství* [online]. 2017, 24(4), 202-206 [cit. 2021-01-05]. ISSN 1805-4552. Dostupné z: <https://www.prolekare.cz/casopisy/rehabilitace-fyzikalni-lekarstvi/2017-4/bronchoskopicka-volumredukce-v-kontextu-fyzioterapeutickyh-moznosti-62427>

HAVLOVÁ, Martina, Kateřina NEUMANNOVÁ, Olga ŠVESTKOVÁ, Jiří VOTRUBA, Juraj ŠIMOVIČ a Denisa HALUZÍKOVÁ. Plicní rehabilitace jako součást komplexní léčby u pacientů s emfyzematickým fenotypem chronické obstrukční plicní nemoci po bronchoskopické volumredukci. *Rehabilitácia* [online]. 2018, 55(4), 260-269 [cit. 2021-01-04]. ISSN 0375-0922. Dostupné z: [doi:https://rehabilitacia.sk/archiv-cisel/](https://rehabilitacia.sk/archiv-cisel/)

CHAKRABORTY, Indranil a Prasenjit MAITY. COVID-19 outbreak: Migration, effects on society, global environment and prevention. *Science of The Total Environment* [online]. 2020, 1 August 2020, 728(1) [cit. 2021-02-26]. ISSN 0048-9697. Dostupné z: <https://doi.org/10.1016/j.scitotenv.2020.138882>



CHLUMSKÝ, Jan. Chronická obstrukční plicní nemoc na podkladě deficitu alfa-1-antitrypsinu. *Kazuistiky v alergologii, pneumologii a ORL* [online]. Geum, 2017, 14(1) [cit. 2021-03-11]. ISSN 1802-0518. Dostupné z: <https://www.geum.org/files/shop-archiv-casopisu/pdf/76.pdf#page=11>

CHLUMSKÝ, Jan, 2016. Standard pro šestiminutový test chůzí. [www.pneumologie.cz](http://www.pneumologie.cz) [online] [cit. 2020-09-08]. Dostupné z: <http://www.pneumologie.cz/upload/1480163894.pdf>

CHLUMSKÝ, Jan, Martina VAŠÁKOVÁ a Lucie HERIBANOVÁ. Endobronchiální léčba emfyzematického fenotypu CHOPN – koho indikovat? *Kazuistiky v alergologii, pneumologii a ORL* [online]. Geum, 2017, 14(1) [cit. 2021-03-11]. ISSN 1802-0518. Dostupné z: <https://www.geum.org/files/shop-archiv-casopisu/pdf/76.pdf#page=10>

CHŁYSTEK, Joanna, Julia PIETSCH, Aleksandra CZAPIEWSKA, Paulina GAŚSIOR, Marta BIELEJEWSKA, Karolina KUŻBA a Mateusz ŁAKOMSKI. Possibilities of physiotherapy in Chronic Obstructive Lung Disease. *Journal of Education, Health and Sport* [online]. 2018, 2018, 8(9), 1036-1047 [cit. 2020-09-15]. DOI: <http://dx.doi.org/10.5281/zenodo.1419797>. ISSN 2391-8306. Dostupné z: <http://ojs.ukw.edu.pl/index.php/johs/article/view/6001>

*CHRONICKÁ OBSTRUKČNÍ PLICNÍ NEMOC: NA PODKLADĚ DEFICITU ALFA-1 ANTITRYPSINU* [online]. Thomayerova nemocnice: Alfa1, c2020 [cit. 2020-10-19]. Dostupné z: <https://alfa1.cz/index.php/pro-verejnost/o-lecbe-chopn/5-transplantace-plic>

IDES, Kris, Dick VISSERS, Lieve DE BACKER, Glenn LEEMANS a Wilfried DE BACKER. Airway Clearance in COPD: Need for a Breath of Fresh Air? A Systematic Review. *COPD* [online]. 2011, 2011 Apr 22, 8(6)(468), 196-205 [cit. 2020-09-15]. DOI: <https://doi.org/10.3109/15412555.2011.560582>.

JONES, Mandy, Alex HARVEY, Louise MARSTON a Neil E O'CONNELL. Breathing exercises for dysfunctional breathing/hyperventilation syndrome in adults. *Cochrane Database of Systematic Reviews* [online]. 2013, 2013, 5(CD009041), 1-19 [cit. 2021-01-10]. ISSN 14651858. Dostupné z: [doi:10.1002/14651858.CD009041.pub2](https://doi.org/10.1002/14651858.CD009041.pub2)

JONES, P. W., G. HARDING, P. BERRY, I. WIKLUND, W-H. CHEN a N. KLINE LEIDY. Development and first validation of the COPD Assessment Test. *European Respiratory Journal* [online]. 2009, 2009-08-31, 34(3), 648-654 [cit. 2021-02-27]. ISSN 0903-1936. Dostupné z: doi:10.1183/09031936.00102509

KOBLÍŽEK, Vladimír. Fenotypově orientovaná léčba chronické obstrukční plicní nemoci. *Interní medicína pro praxi* [online]. 2014, 16(4), 134-140 [cit. 2021-03-12]. ISSN 1803-5256. Dostupné z: <https://www.internimedicina.cz/pdfs/int/2014/04/02.pdf>

KOBLÍŽEK, Vladimír, Jan CHLUMSKÝ, Vladimír ZINDR, Kateřina NEUMANNOVÁ, Jakub ZATLOUKAL, Jana KOCIANOVÁ, Jaromír ZATLOUKAL a Vratislav SEDLÁK. *DOPORUČENÝ POSTUP ČPFS PRO DIAGNOSTIKU A LÉČBU STABILNÍ CHOPN* [online]. 2016 [cit. 2020-09-10]. DOI: <http://www.pneumologie.cz/upload/1480163876.pdf>. Dostupné z: <http://www.pneumologie.cz>

KOBLÍŽEK, Vladimír, Jaromír ZATLOUKAL a Stanislav KONŠTACKÝ. *Chronická obstrukční plicní nemoc: doporučené diagnostické a terapeutické postupy pro všeobecné praktické lékaře 2019*. Praha: Centrum doporučených postupů pro praktické lékaře, Společnost všeobecného lékařství, [2019]. Doporučené postupy pro praktické lékaře. ISBN 978-80-88280-02-6.

KOLÁŘ, Pavel. *Rehabilitace v klinické praxi*. Praha: Galén, c2009. ISBN 978-80-7262-657-1.

KOLEK, Vítězslav. *Doporučené postupy v pneumologii*. 3. aktualizované vydání. Praha: Maxdorf, [2019]. Jessenius. ISBN 978-80-7345-624-5.

KOPECKÝ, SKÁLA, ŠNELEROVÁ, DOUBKOVÁ a KOBLÍŽEK. Post-COVID syndrom – definice, diagnostika a klasifikace: Stručný poziční dokument ČPFS ČLS JEP. *Česká lékařská společnost Jana Evangelisty Purkyně* [online]. 2021, leden 2021 [cit. 2021-03-06]. Dostupné z: <http://www.pneumologie.cz/novinka/1755/post-covid-syndrom-definice-diagnostika-a-klasifikace-strucny-pozicni-dokument/>

KOTOLOVÁ, Hana a Tomáš HAMMER. Chronická obstrukční plicní nemoc. *Praktické Lékařství* [online]. 2018, 14(4), 156-160 [cit. 2020-10-10]. ISSN 1803-5329. Dostupné z: doi:DOI: 10.36290/lek.2018.030

KUDELA, Ondřej, Vrastislav SEDLÁK a Vladimír KOBLÍŽEK. Pohledy na léčbu stabilní CHOPN podle strategie GOLD 2017. *Interní medicína pro praxi* [online]. 2017, 26.4.2017, 19(3), 126-130 [cit. 2021-03-11]. ISSN 1803-5256. Dostupné z: <https://internimedica.cz/pdfs/int/2017/03/05.pdf>

LEE, Annemarie L., Stacey J. BUTLER, Robert G. VARADI, Roger S. GOLDSTEIN a Dina BROOKS. The Impact of Pulmonary Rehabilitation on Chronic Pain in People with COPD. *COPD: Journal of Chronic Obstructive Pulmonary Disease* [online]. 2020, 17(2), 165-174 [cit. 2021-02-03]. ISSN 1541-2555. Dostupné z: doi:10.1080/15412555.2020.1733952

LEEMANS, Glenn, Dennis BELMANS, Cedric VAN HOLSBEKE, Vladimír KUSHNAREV, Jason SUGGETT, Kris IDES, Dirk VISSERS a Wilfried DE BACKER. A Functional Respiratory Imaging Approach to the Effect of an Oscillating Positive Expiratory Pressure Device in Chronic Obstructive Pulmonary Disease. *International Journal of Chronic Obstructive Pulmonary Disease* [online]. 2020, June 4, 2020, 15, 1261-1268 [cit. 2021-03-13]. ISSN 1178-2005. Dostupné z: doi:10.2147/COPD.S242191

LEWIT, Karel. Manipulační léčba v myoskeletální medicíně. 5. přeprac. vyd. Praha: Sdělovací technika ve spolupráci s Českou lékařskou společností J.E. Purkyně, c2003. ISBN 80-866-4504-5.

LOPEZ-LOPEZ, Laura, Irene TORRES-SANCHEZ, Janet RODRIGUEZ-TORRES, Irene CABRERA-MARTOS, Lawrence P. CAHALIN a Marie C. VALENZA. Randomized feasibility study of twice a day functional electrostimulation in patients with severe chronic obstructive pulmonary disease hospitalized for acute exacerbation. *Physiotherapy Theory and Practice* [online]. 2019, 26 Nov 2019, , 1-8 [cit. 2021-02-07]. ISSN 1532-5040. Dostupné z: doi:10.1080/09593985.2019.1694611

LIU, Kai, Weitong ZHANG, Yadong YANG, Jinpeng ZHANG, Yungian LI a Ying CHEN. Respiratory rehabilitation in elderly patients with COVID-19: A randomized controlled study. *Complementary Therapies in Clinical Practice* [online]. 2020, 39(101166), 1-4 [cit. 2021-02-26]. ISSN 1744-3881. Dostupné z: doi:10.1016/j.ctcp.2020.101166

MÁČEK, Miloš. Pohybová aktivita a sport u chronické obstrukční plicní nemoci. MÁČEK, Miloš a Jiří RADOVANSKÝ. *Fyziologie a klinické aspekty pohybové aktivity*. Praha: Galén, c2011, s. 205-209. ISBN 978-80-7262-695-3.

MALÁTOVÁ, Renata, Petr BAHENSKÝ a Martin MAREŠ. *Dechový stereotyp a jeho vliv na dechové funkce*. České Budějovice: Jihočeská univerzita v Českých Budějovicích, 2017, 125 s. ISBN 978-80-7394-678-4. Jihočeská univerzita v Českých Budějovicích.

MAREL, Miloslav. Fenotypy chronické obstrukční plicní nemoci a jejich léčba. *Remedia* [online]. září 2014, 2014(4) [cit. 2021-03-12]. ISSN 2336-3541. Dostupné z: <http://www.remédia.cz/Archiv-rocniku/Rocnik-2014/4-2014/Fenotypy-chronicke-obstrukcni-plicni-nemoci-a-jejich-lecba/e-1AD-1GI-1II.magarticle.aspx>

MENDES, Liliane PS, Karoline S MORAES, Mariana HOFFMAN, Danielle SR VIEIRA, Giane A RIBEIRO-SAMORA, Susan M LAGE, Raquel R BRITTO a Verônica F PARREIRA. Effects of Diaphragmatic Breathing With and Without Pursed-Lips Breathing in Subjects With COPD. *Respiratory Care* [online]. 2019, February 2019, 64(2), 136-144 [cit. 2020-10-20]. ISSN 1943-3654. Dostupné z: <https://doi.org/10.4187/respcare.06319>

NEUMANNOVÁ, Kateřina, Jakub ZATLOUKAL, Michal KOPECKÝ, Ivan VAŘEKA a Vladimír KOBLÍŽEK. Doporučený postup plicní rehabilitace u onemocnění COVID-19. *Česká lékařská společnost Jana Evangelisty Purkyně* [online]. 2021a, únor 2021 [cit. 2021-03-06]. Dostupné z: <http://www.pneumologie.cz/stranka/1579/covid-19/>

NEUMANNOVÁ, Kateřina, Barbora IMRICHOVÁ, Monika MIKULÁŠKOVÁ, Katarína MORAVCOVÁ a Eliška SOVOVÁ. Možnosti rehabilitace u pacientů po prodělaném onemocnění COVID-19. In: *Klinika tělovýchovného lékařství a kardiiovaskulární rehabilitace Fakultní nemocnice Olomouc* [online]. 2021b, January 27, 2021 [cit. 2021-03-06]. Dostupné z: <http://www.unify-cr.cz/obrazky-soubory/moznosti-rehabilitace-u-pacientu-po-prodelanem-covid-19-f14bb.pdf?redir>

NEUMANNOVÁ, Kateřina a Vítězslav KOLEK. *Asthma bronchiale a chronická obstrukční plicní nemoc: možnosti komplexní léčby z pohledu fyzioterapeuta*. Praha: Mladá fronta, 2012. Aeskulap. ISBN 978-80-204-2617-8.

NEUMANNOVÁ, Kateřina, Jakub NÁPRAVNÍK a Petra HLAVÁČKOVÁ. *Nefarmakologické postupy léčby poruch expektorace včetně využití mechanické insuflace a exsuflace – CoughAssist: (informační brožura pro lékaře a fyzioterapeuty)* [online]. 2013 [cit. 2021-01-09]. Dostupné z: <http://www.dumrodin.cz/res/data/042/004453.pdf>

NEUMANNOVÁ, Kateřina, Jakub ZATLOUKAL a Vladimír KOBLÍŽEK. *Doporučený postup plicní rehabilitace* [online]. 2014 [cit. 2020-11-16]. Dostupné z: <http://www.pneumologie.cz/guidelines/>

NEUMANNOVÁ, Kateřina, Jana MENDELOVÁ a Michal KALINA. Vliv plicní rehabilitace během lázeňské léčby na tíži symptomů, toleranci zátěže a ventilační parametry u osob s chronickou obstrukční plicní nemocí. *Studia pneumologica et phthiseologica* [online]. TRIOS, 2019, 2019, 79(2), 56-61 [cit. 2021-01-08]. ISSN 1213-810X. Dostupné z: [doi:http://www.pneumologie.cz/cislo/1540/2-2019/](http://www.pneumologie.cz/cislo/1540/2-2019/)

Physiopedia contributors. *Non Invasive Ventilation* [online]. Physiopedia, 2020, 20 March 2020 [cit. 2020-10-23]. Dostupné z: [https://www.physio-pedia.com/index.php?title=Non\\_Invasive\\_Ventilation&oldid=233505](https://www.physio-pedia.com/index.php?title=Non_Invasive_Ventilation&oldid=233505)

PAUK, Norbert. CHOPN - stále nové informace a výzvy. *Studia pneumologica et phthiseologica* [online]. 2019, 2019, 79(2), 39-41 [cit. 2021-01-08]. ISSN 1213-810X. Dostupné z: <http://www.pneumologie.cz/cislo/1540/2-2019/>

PARI O-PEP Respiračná rehabilitačná pomôcka. In: *MR Diagnostic* [online]. [cit. 2021-04-10]. Dostupné z: <https://pari-inhalatory.sk/pari-o-pep>

PHYSIOASSIST. Simeox: Příklad na odhlnění dýchacích cest. In: *MR Diagnostic s. r. o.* [online]. [cit. 2021-01-10]. Dostupné z: <https://www.mr-diagnostic.cz/download/prospekty/respiro/simeox-web.pdf>

PEP/RMT set - KOO MEDICAL. In: *Henrotech* [online]. [cit. 2021-04-10]. Dostupné z: <https://henrotech.be/en/product/peprmt-set-koo-medical>

PUHAN, Milo A, Elena GIMENO-SANTOS, Christopher J CATES a Thierry TROOSTERS. Pulmonary rehabilitation following exacerbations of chronic obstructive pulmonary disease. *Cochrane Database of Systematic Reviews* [online]. 2016, 2016(12) [cit. 2021-02-03]. ISSN 14651858. Dostupné z: [doi:10.1002/14651858.CD005305.pub4](https://doi.org/10.1002/14651858.CD005305.pub4)

RUTKOWSKI, Sebastian, Anna RUTKOWSKA, Paweł KIPER, Dariusz JASTRZEBSKI, Henryk RACHENIUK, Andrea TUROLLA, Jan SZCZEGIELNIAK a Richard CASABURI. Virtual Reality Rehabilitation in Patients with Chronic Obstructive Pulmonary Disease: A Randomized Controlled Trial. *International Journal of Chronic Obstructive Pulmonary Disease* [online]. 2020, 13 January 2020, 2020(15), 117-124 [cit. 2021-02-08]. ISSN 1178-2005. Dostupné z: doi:<https://doi.org/10.2147/COPD.S223592>

SAVCHENKO, Valentyn M. Role of special breathing techniques in current physiotherapy practice for chronic obstructive pulmonary diseases. *Journal of Education, Health and Sport* [online]. 2018, January 31, 2018, 8(1), 378-390 [cit. 2020-09-15]. DOI: <http://dx.doi.org/10.5281/zenodo.2579170>. ISSN 2391-8306. Dostupné z: <http://ojs.ukw.edu.pl/index.php/johs/article/view/6285>

SMOLÍKOVÁ, Libuše a Miloš MÁČEK. *Fyzioterapie a pohybová léčba u chronických plicních onemocnění*. Praha: Blue wings, 2006.

SOBOTÍK, Ondřej. Diagnostika, klasifikace a léčba chronické obstrukční plicní nemoci. *Medicína po promoci* [online]. 2018, 05.03.2018, 2018(1) [cit. 2021-03-11]. ISSN 1212-9445. Dostupné z: <https://www.tribune.cz/clanek/42968-diagnostika-klasifikace-a-lecba-chronicke-obstrukcni-plicni-nemoci>

SHAW, Jade. *Current Clinical Practices, Experiences, and Perspectives of Healthcare Practitioners Who Attend to Dysfunctional Breathing: A Qualitative Study* [online]. 2015 [cit. 2021-02-08]. Dostupné z: [https://unitec.researchbank.ac.nz/bitstream/handle/10652/3589/MOst\\_Jade%20Shaw.pdf?sequence=1](https://unitec.researchbank.ac.nz/bitstream/handle/10652/3589/MOst_Jade%20Shaw.pdf?sequence=1). Master's thesis. Unitec Institute of Technology

TAL-SINGER, Ruth a James D. CRAPO. COPD at the Time of COVID-19: A COPD Foundation Perspective. *Chronic Obstructive Pulmonary Diseases: Journal of the COPD Foundation* [online]. 2020, 7(2), 73-75 [cit. 2021-02-28]. ISSN 2372952X. Dostupné z: doi:10.15326/jcopdf.7.2.2020.0149

TORRES-SÁNCHEZ, Irene, Roberto CRUZ-RAMÍREZ, Irene CABRERA-MARTOS, Ana DÍAZ-PELEGRINA a Marie Carmen VALENZA. Results of Physiotherapy Treatments in Exacerbations of Chronic Obstructive Pulmonary Disease: A Systematic Review. *Physiotherapy Canada* [online]. 2017, 69(2), 122-132 [cit. 2020-09-16]. ISSN 0300-0508. Dostupné z: doi:10.3138/ptc.2015-78

TOUSSAINT, Michel, Marie-Charlotte GUILLET, Stéphanie Paternotte PATERNOTTE, Philippe SOUDON a Jurn HAAN. Intrapulmonary Effects of Setting Parameters in Portable Intrapulmonary Percussive Ventilation Devices. *Respiratory Care May* [online]. 2012, 57(5), 735-742 [cit. 2020-11-16]. ISSN 1943-3654. Dostupné z: <https://doi.org/10.4187/respcare.01441>

VITACCA, M., M. CARONE, E.M. CLINI, et al. Joint Statement on the Role of Respiratory Rehabilitation in the COVID-19 Crisis: The Italian Position Paper. *Respiration* [online]. 2020, May 19, 2020, 2020(99), 493-499 [cit. 2021-03-01]. ISSN 1423-0356. Dostupné z: <https://doi.org/10.1159/000508399>

WALSH, James R, Jane PEGG, Stephanie T YERKOVICH, Norman MORRIS, Zoe J MCKEOUGH, Tracy COMANS, Jenny D PARATZ a Daniel C CHAMBERS. Longevity of pulmonary rehabilitation benefit for chronic obstructive pulmonary disease—health care utilisation in the subsequent 2 years. *BMJ Open Respiratory Research* [online]. 2019, 6(1) [cit. 2021-02-02]. ISSN 2052-4439. Dostupné z: [doi:10.1136/bmjresp-2019-000500](https://doi.org/10.1136/bmjresp-2019-000500)

What is threshold IMT. In: *CF Coaching: Just breathe* [online]. [cit. 2021-04-10]. Dostupné z: <https://cf-coach.ch/en/threshold-imt/>

YOHANNES, Abebaw M. a Martin J. CONNOLLY. A national survey: percussion, vibration, shaking and active cycle breathing techniques used in patients with acute exacerbations of chronic obstructive pulmonary disease. *Physiotherapy* [online]. June 2007, 93(2), 110-113 [cit. 2020-09-09]. DOI: <https://doi.org/10.1016/j.physio.2006.07.003>. ISSN 0031-9406.

ZATLOUKAL, Jaromír. Novinky v terapii CHOPN. *Medicina pro praxi* [online]. 2007, 4(7-8), 301-304 [cit. 2020-09-17]. ISSN 1803-5310. Dostupné z: [medicinapropraxi.cz](http://www.medicinapropraxi.cz)

ZDAŘILOVÁ, Eva, Kateřina BURIANOVÁ, Michal MAYER a Oldřich OŠŤÁDAL. Techniky plicní rehabilitace a respirační fyzioterapie při poruchách dýchání u neurologicky nemocných. *Neuro. pro Praxi* [online]. 2005, 2005, 6(5), 267-269 [cit. 2021-01-09]. Dostupné z: [doi:http://solen.cz/pdfs/neu/2005/05/09.pdf](http://solen.cz/pdfs/neu/2005/05/09.pdf)

ZHAO, Qianwen, Meng MENG, Rahul KUMAR, Yinlian WU, Jiaofeng HUANG, Ningfang LIAN, Yunlei DENG a Su LIN. The impact of COPD and smoking history on the severity of COVID-19: A systemic review and meta-analysis. *Journal of Medical Virology* [online]. 2020b, 15 April 2020, 92(10), 1915-1921 [cit. 2021-02-26]. ISSN 1096-9071. Dostupné z: doi:<https://doi.org/10.1002/jmv.25889>

ZHAO, Hong-Mei, Yu-Xiao XIE a Chen WANG. Recommendations for respiratory rehabilitation in adults with coronavirus disease 2019. *Chinese Medical Journal* [online]. 2020, July 5, 2020a, 133(13), 1595-1602 [cit. 2021-03-07]. ISSN 0366-6999. Dostupné z: doi:[10.1097/CM9.0000000000000848](https://doi.org/10.1097/CM9.0000000000000848)

ŽURKOVÁ, Petra a Jana SKŘIČKOVÁ. Přehled dechových pomůcek pro hygienu dýchacích cest v praxi. *Medicina pro praxi* [online]. 2012, 9(5), 250-254 [cit. 2021-01-09]. ISSN 1803-5310. Dostupné z: doi:[Přehled dechových pomůcek pro hygienu dýchacích cest v praxi](https://doi.org/10.14712/18035310.2012.9.250-254)

ŽURKOVÁ, Petra. *Význam fyzioterapie u chronických plicních onemocnění* [online]. Brno, 2015 [cit. 2021-01-09]. Dostupné z: [https://is.muni.cz/th/ce12e/DISERTACE.PETRA\\_ZURKOVA.docx](https://is.muni.cz/th/ce12e/DISERTACE.PETRA_ZURKOVA.docx). Disertační práce. Masarykova univerzita. Vedoucí práce Prof. MUDr. Jana Skříčková, CSc.



## 7. Seznam zkratk

AA – alergická anamnéza

ACBT – active cycle of breathing techniques = aktivní cyklus dechových technik

ADL – activity of daily living = běžné denní činnosti

ARO – anesteziologicko-resuscitační oddělení

CAT – chronic obstructive pulmonary disease assessment test

CMP – cévní mozková příhoda

Cp – krční páteř

CT – computerized tomography = výpočetní tomografie

DKK – dolní končetiny

ELVR – endoscopic lung volume reduction = endoskopická volumredukce plic

ERV – expiratory reserve volume = exspirační rezervní objem

et al. – et alia = a další

F – frontální (rovina)

FA – farmakologická anamnéza

FEV1 – forced expiratory volume = usilovně vydechnutý objem za jednu sekundu

FEV1/FVC – Tiffeneauův index

FRC – functional residual capacity = funkční reziduální kapacita

FVC – forced vital capacity = vitální kapacita při usilovném výdechu

HAZ – hyperalergická zóna

HK/HKK – horní končetina / horní končetiny

HRCT – high-resolution computerized tomography = výpočetní tomografie s vysokým rozlišením

CHOPN/COPD – chronická obstrukční plicní nemoc / chronic obstructive pulmonary disease

IC – inspiratory capacity = inspirační kapacita

IMT – inspiratory muscle training = trénink nádechových svalů

IRV – inspiratory reserve volume = inspirační rezervní objem

JIP – jednotka intenzivní péče

LTV – léčebná tělesná výchova

mMRC – modifikovaná škála dušnosti Lékařské výzkumné rady

m./mm. – musculus/musculi = sval/svaly

mMRC – modified medical research council = modifikovaná škála dušnosti

MŠMT – ministerstvo školství, mládeže a tělovýchovy

MV – minute volume = minutová ventilace

MVV – maximal minute volume = maximální minutová ventilace

NIV – non-invasive ventilation = neinvazivní ventilace

NO – nynější onemocnění

OA – osobní anamnéza

PA – pracovní anamnéza

PEP – positive expiratory pressure = pozitivní výdechový tlak

PIR – postizometrická relaxace

RA – rodinná anamnéza

RV – residual volume = reziduální objem

S – sagitální (rovina)

SA – sociální anamnéza

SPA – sportovní anamnéza

SpO<sub>2</sub> – saturace krve kyslíkem

T – transverzální (rovina)

TEN – tromboembolická nemoc

TMT – techniky měkkých tkání

TLC – total lung capacity = celková plicní kapacita

tzv. – takzvaně

VC – vital capacity = vitální kapacita

V<sub>t</sub> – tidal volume = dechový objem

6MWD – six-minute walk test = šestiminutový test chůze

## 8. Seznam tabulek

Tabulka 3.3.3.1 Rozsah aktivního pohybu v ramenním kloubu – vstupní vyšetření .....	38
Tabulka 3.3.3.2 Rozsah pohybu krční páteře – vstupní vyšetření.....	38
Tabulka 3.3.3.3 Metrické měření rozvíjení hrudníku – vstupní vyšetření .....	38
Tabulka 3.3.3.4 Měření obvodu aker horních končetin – vstupní vyšetření .....	39
Tabulka 3.3.10.1 Rozsah aktivního pohybu v ramenním kloubu – výstupní vyšetření .....	49
Tabulka 3.3.10.2 Rozsah pohybu krční páteře – výstupní vyšetření.....	49
Tabulka 3.3.10.3 Metrické měření rozvíjení hrudníku – výstupní vyšetření .....	49
Tabulka 3.3.10.4 Měření obvodu aker horních končetin – výstupní vyšetření .....	50

## 9. Seznam obrázků

Obrázek 2.1.2.1 Emfyzém plic .....	4
Obrázek 2.1.5.1 Endobronchiální chlopně .....	13
Obrázek 2.2.5.1 Threshold IMT .....	21
Obrázek 2.2.5.2 PEP maska .....	22
Obrázek 2.2.5.3 Flutter.....	23
Obrázek 2.2.5.4 Acapella .....	23
Obrázek 2.2.6.1 Cough Assist.....	24
Obrázek 2.2.6.2 The Vest Airway Clearance.....	25
Obrázek 2.2.9.1 Úlevová poloha kočího na kozlíku .....	28

## 10. Seznam příloh

Příloha 1 .....	77
-----------------	----

### ***Informovaný souhlas pacienta***

Název bakalářské práce (dále jen BP): Fyzioterapeutické možnosti v ovlivnění mechaniky dýchání u pacientů s chronickým plicním onemocněním

Stručná anotace BP: Ve své bakalářské práci se věnuji chronické obstrukční plicní nemoci (dále CHOPN). CHOPN je progresivní onemocnění dolních cest dýchacích, projevující se dušností, kašlem a vykašláváním hlenů. V praktické části své práce se zaměřuji na výběr a použití vhodně kombinovaných technik respirační fyzioterapie. K objektivizaci terapie využívám antropometrické měření obvodu hrudníku v nádechovém a výdechovém postavení.

Jméno a příjmení pacienta:

Datum narození:

Kazuistika pacienta pod číslem:

1. Já, níže podepsaný/á souhlasím s mou účastí v BP, jejíž výsledky budou anonymně zpracovány. Je mi více než 18 let a jsem svéprávný/svéprávná.
2. Byl/a jsem podrobně a srozumitelně informován/a o cíli BP a jejích postupech, a o tom, co se ode mě očekává. Byl mi vysvětlen očekávaný přínos BP.
3. Porozuměl/a jsem tomu, že svou účast v BP mohu kdykoliv přerušit či zcela zrušit, aniž by to jakkoliv ovlivnilo průběh mé další léčby. Moje spolupráce při tvorbě BP je dobrovolná.
4. Informace získané o mé osobě budou zpracovány a zveřejněny přísně anonymně. Souhlasím s publikováním anonymizovaných dat i jinde než v samotné BP.
5. S mou spoluprací při tvorbě BP není spojeno poskytnutí žádné finanční ani jiné odměny.
6. Obdržím podepsaný a datem opatřený stejnopis Informovaného souhlasu.

Datum:

Podpis pacienta:

Podpis autora BP: