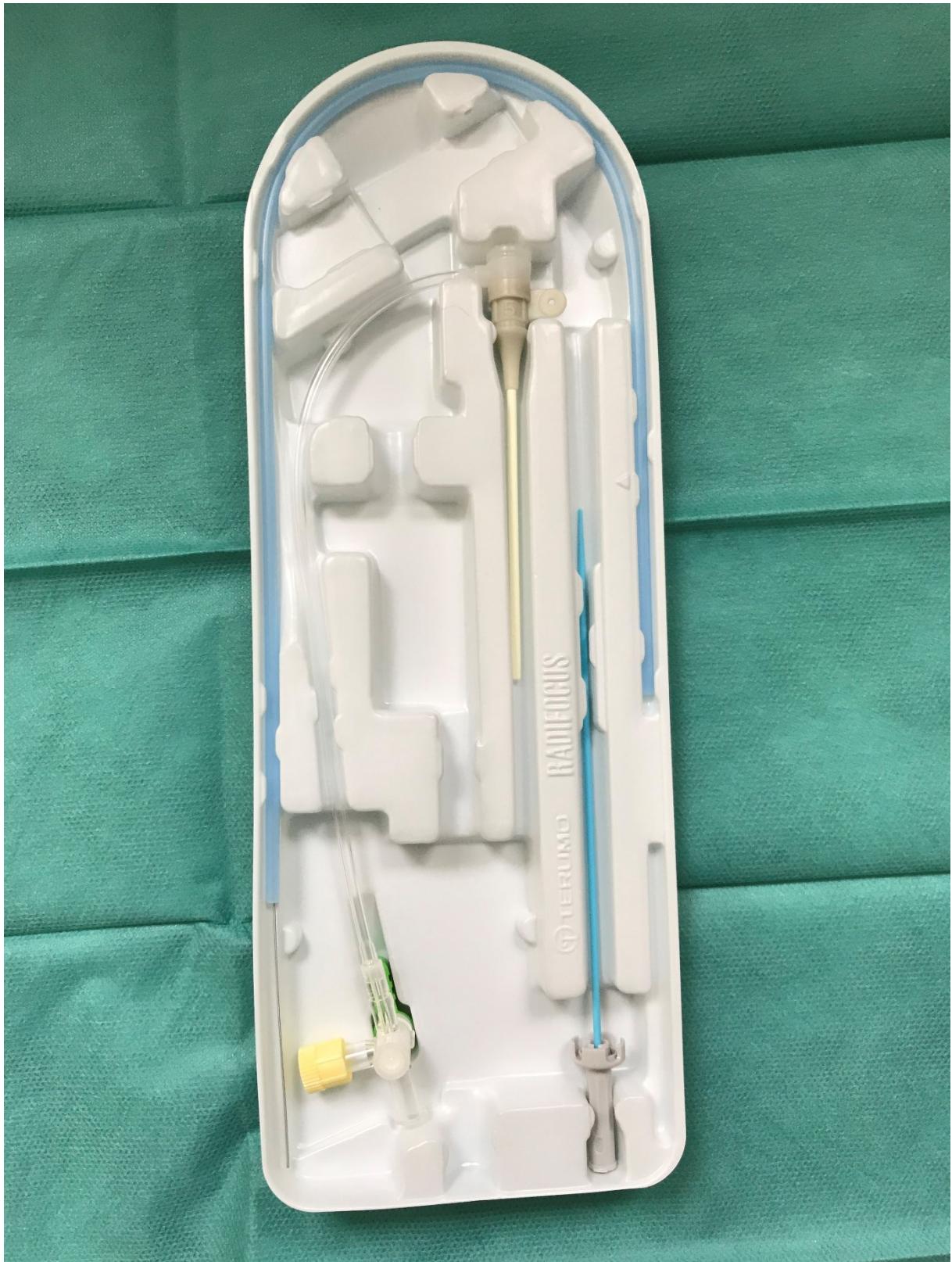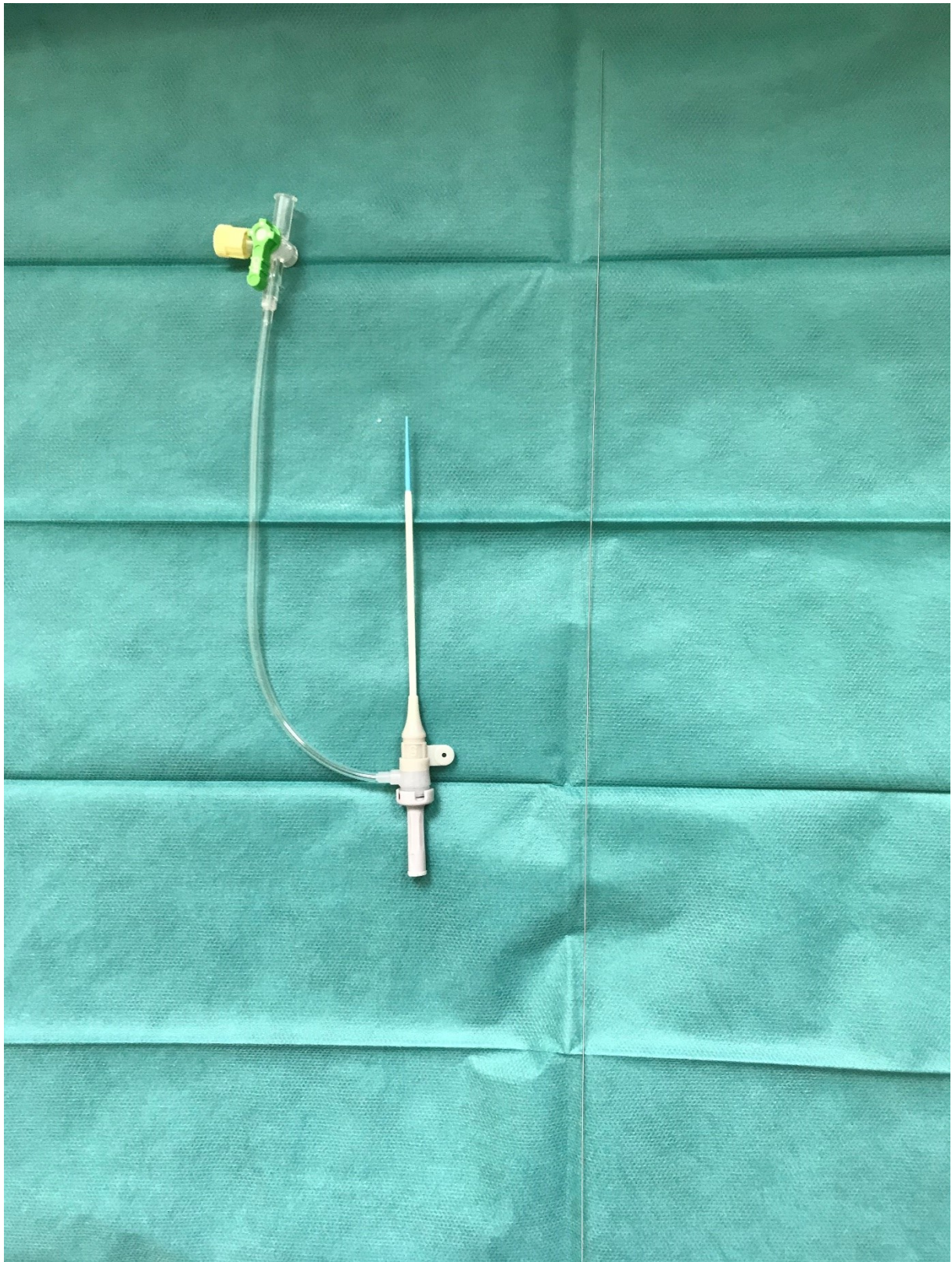


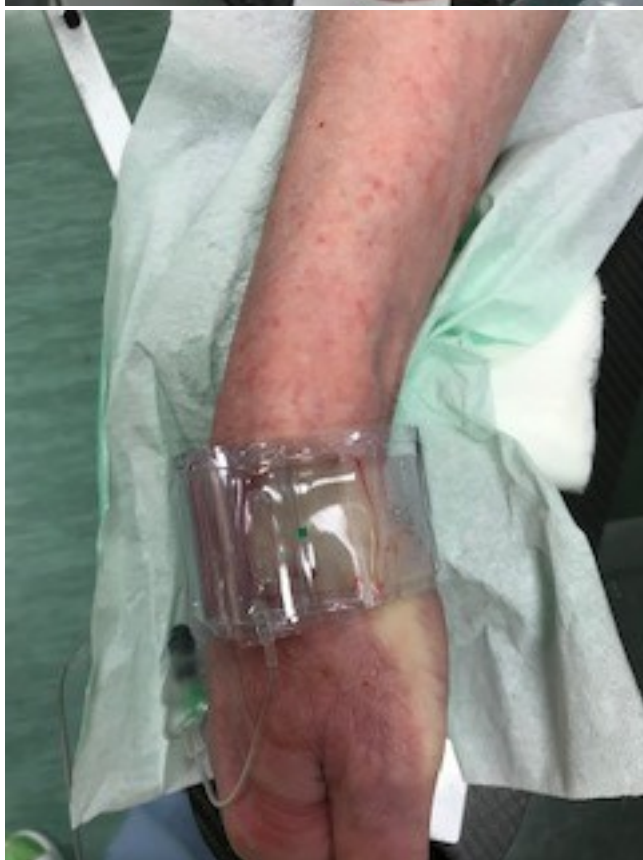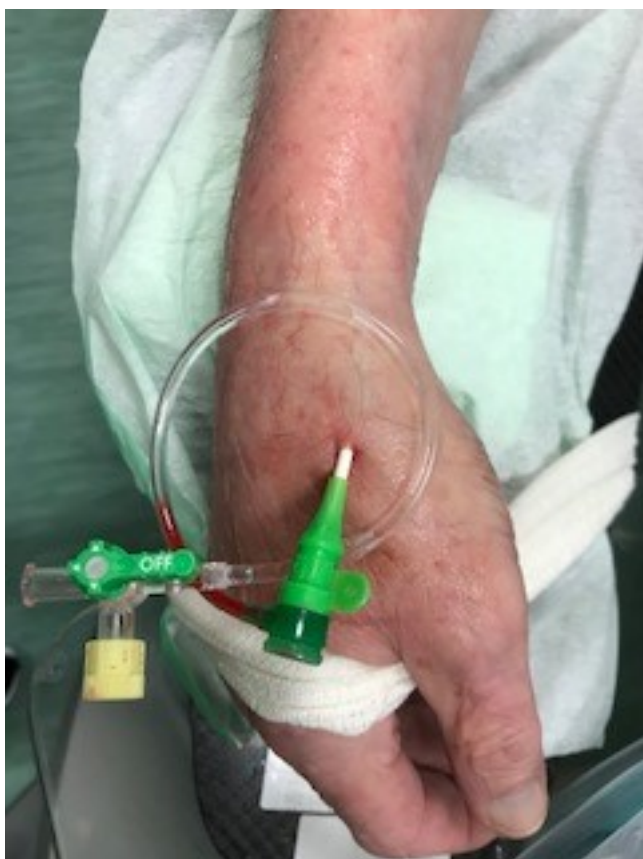Fotografická dokumentace katetrizačního sálu




Radiální zavaděč



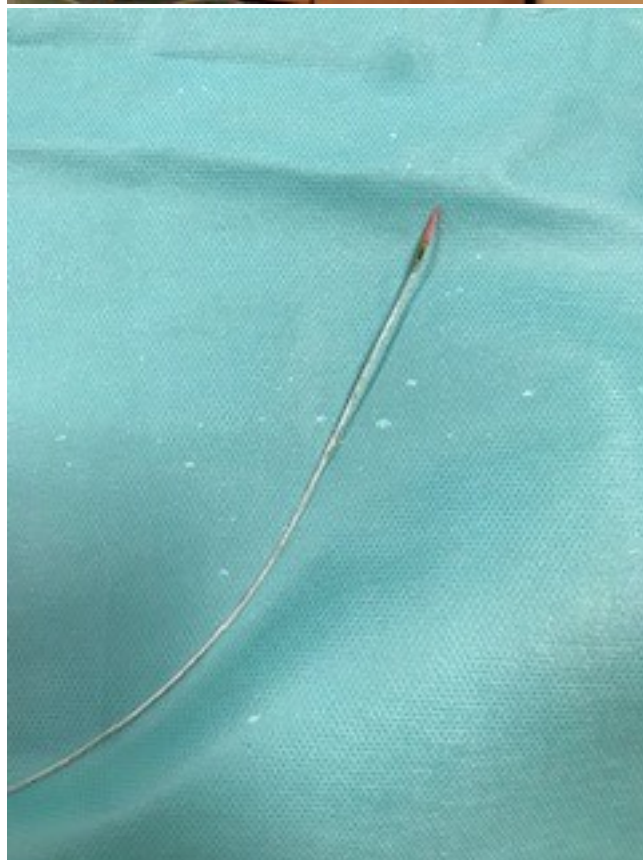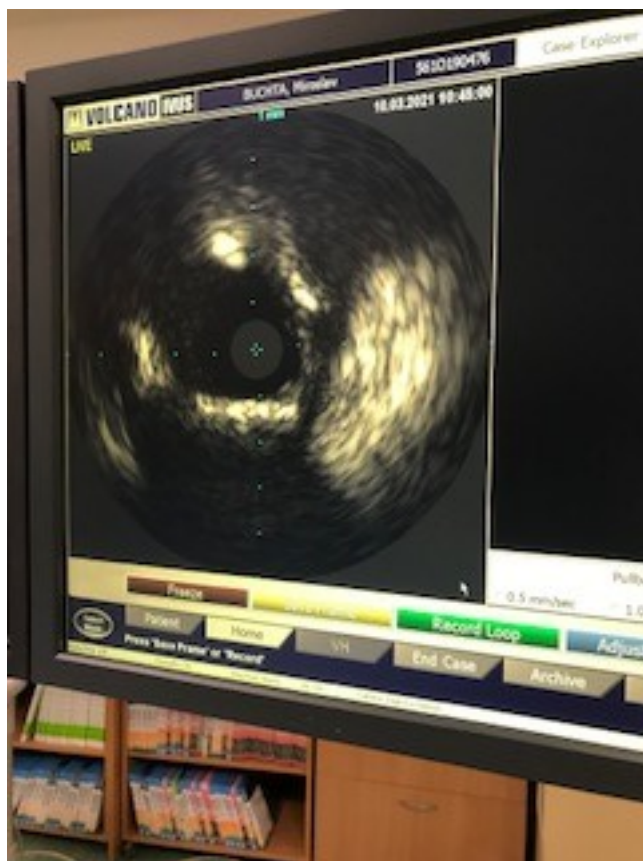
Radiální zavaděč připravený na zavedení do arteria radialis



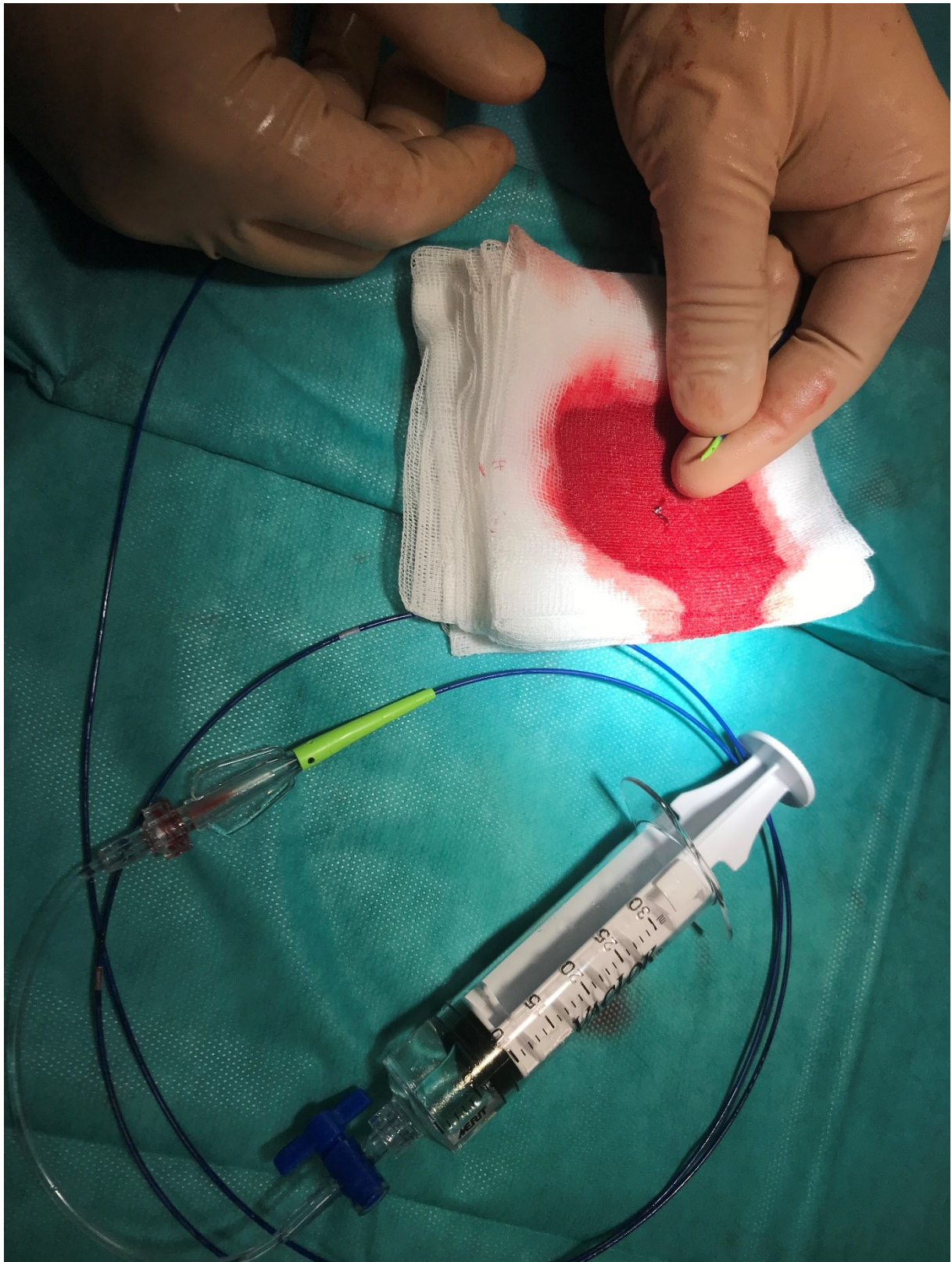
Radiální zavaděč zavedený v arterii radialis (distální přístup), ošetření místa vpichu tlakovým náramkem TR Band



Koronární stenty



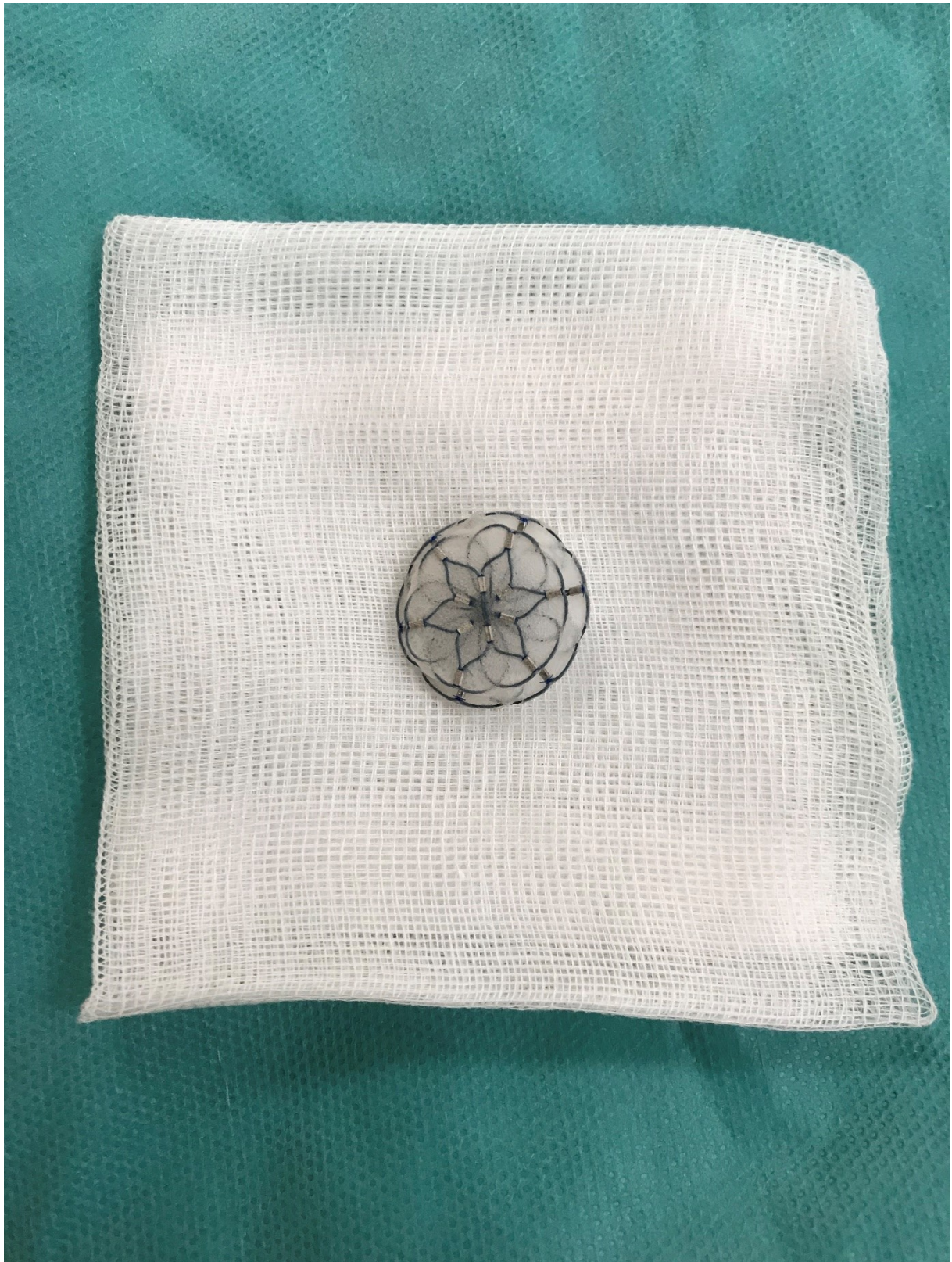Intrakoronární ultrazvuk (IVUS)



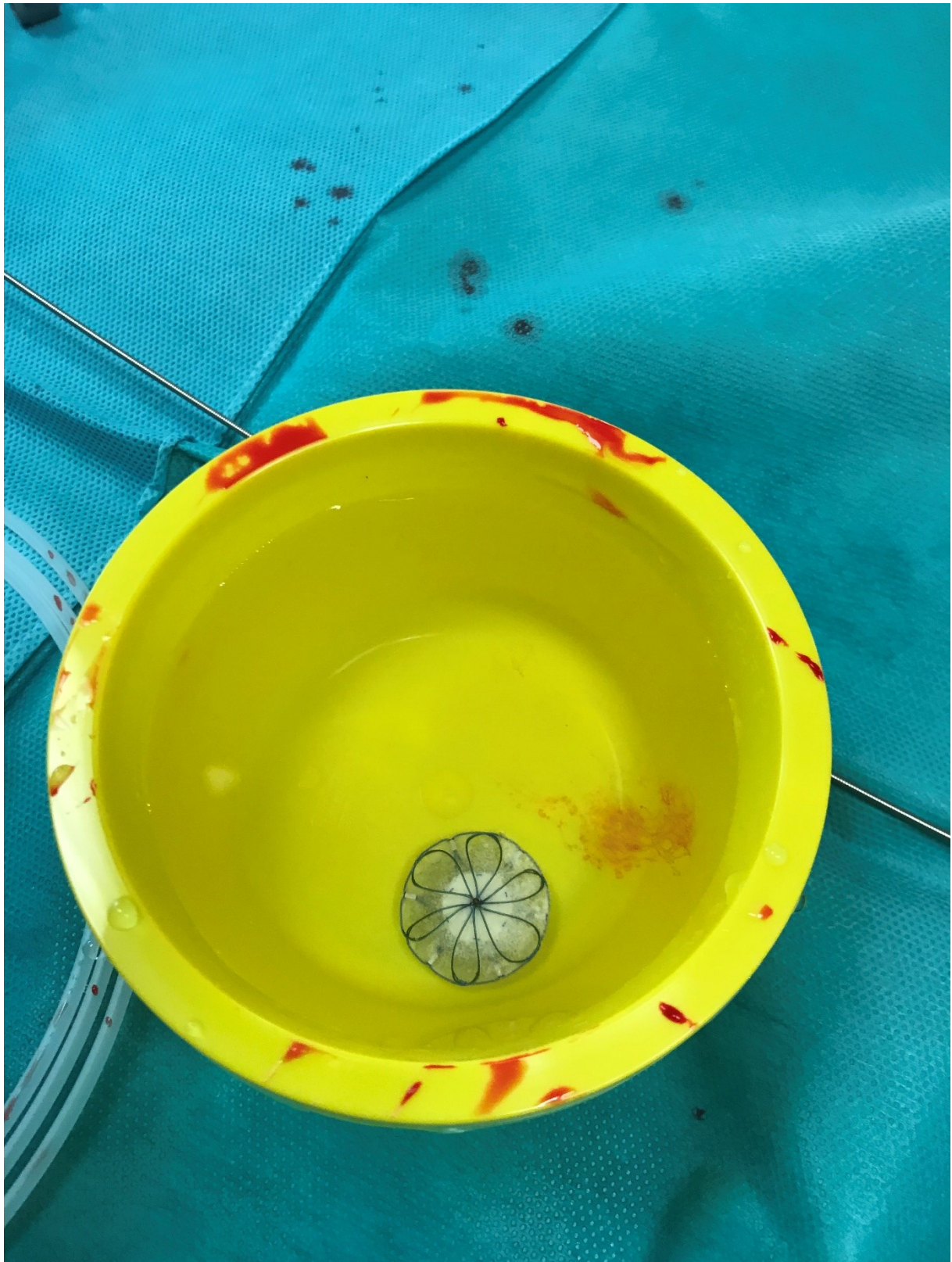
Aspirační katetr Export a trombus odsátý z koronární tepny



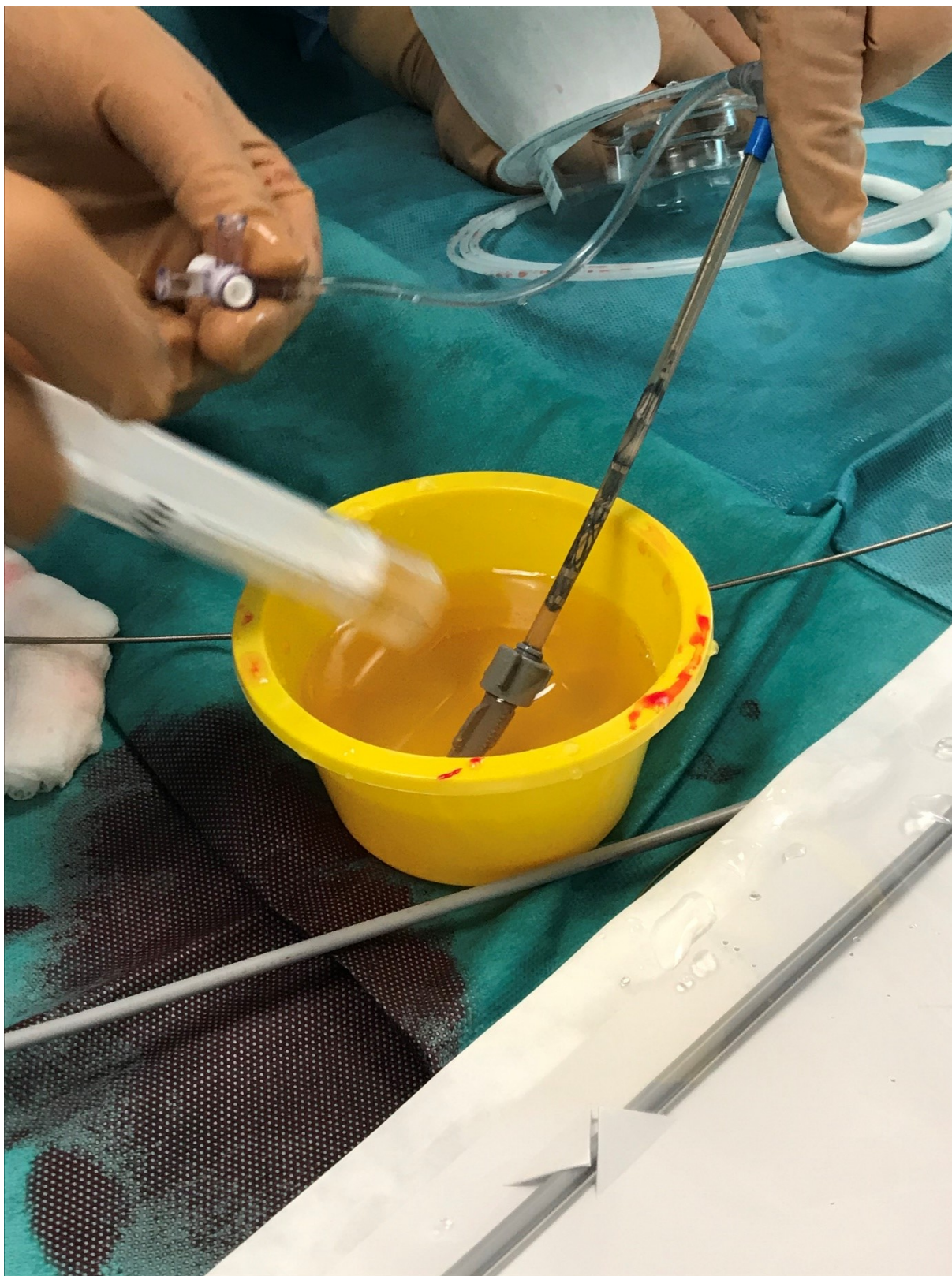Detailní záběr na aspirační katetr a trombus z koronární tepny



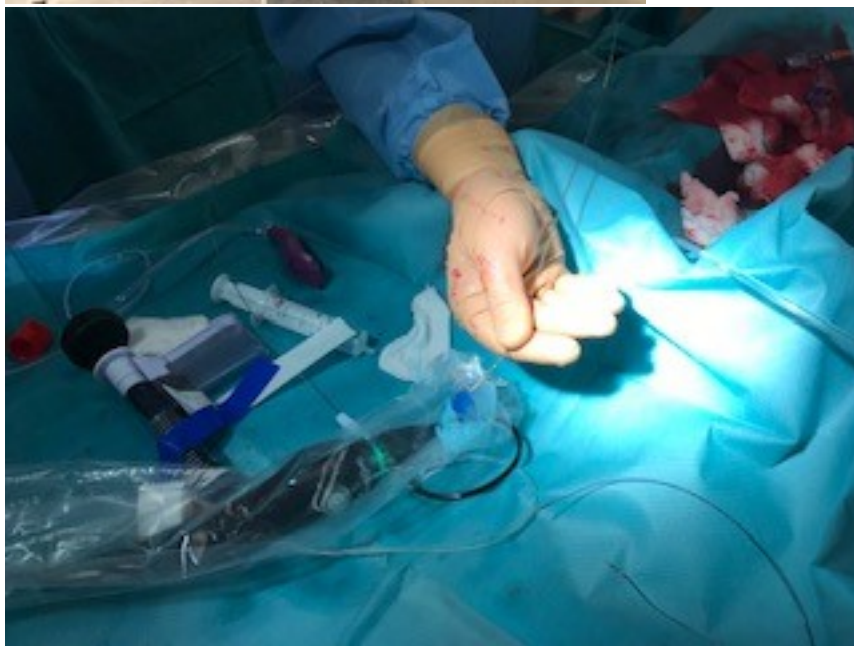Okluder pro uzávěr patentního foramen ovale před použitím



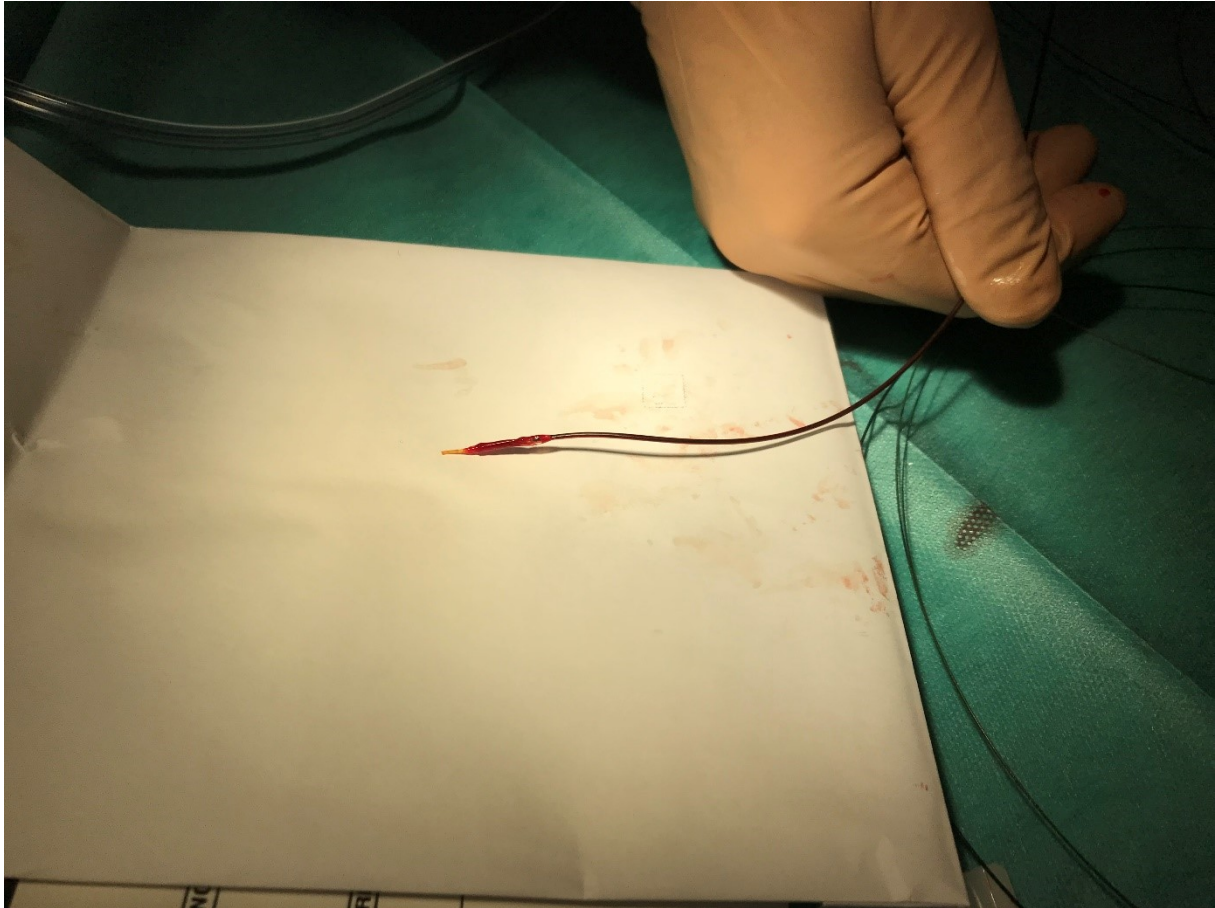
Příprava okludéru pro uzávěr patentního foramen ovale ve fyziologickém roztoku



Ztažení okluderu pro uzávěr patentního foramen ovale do speciálního zavaděče




Konzole a balónkový katetr Shockwave pro intravaskulární litotrypsi



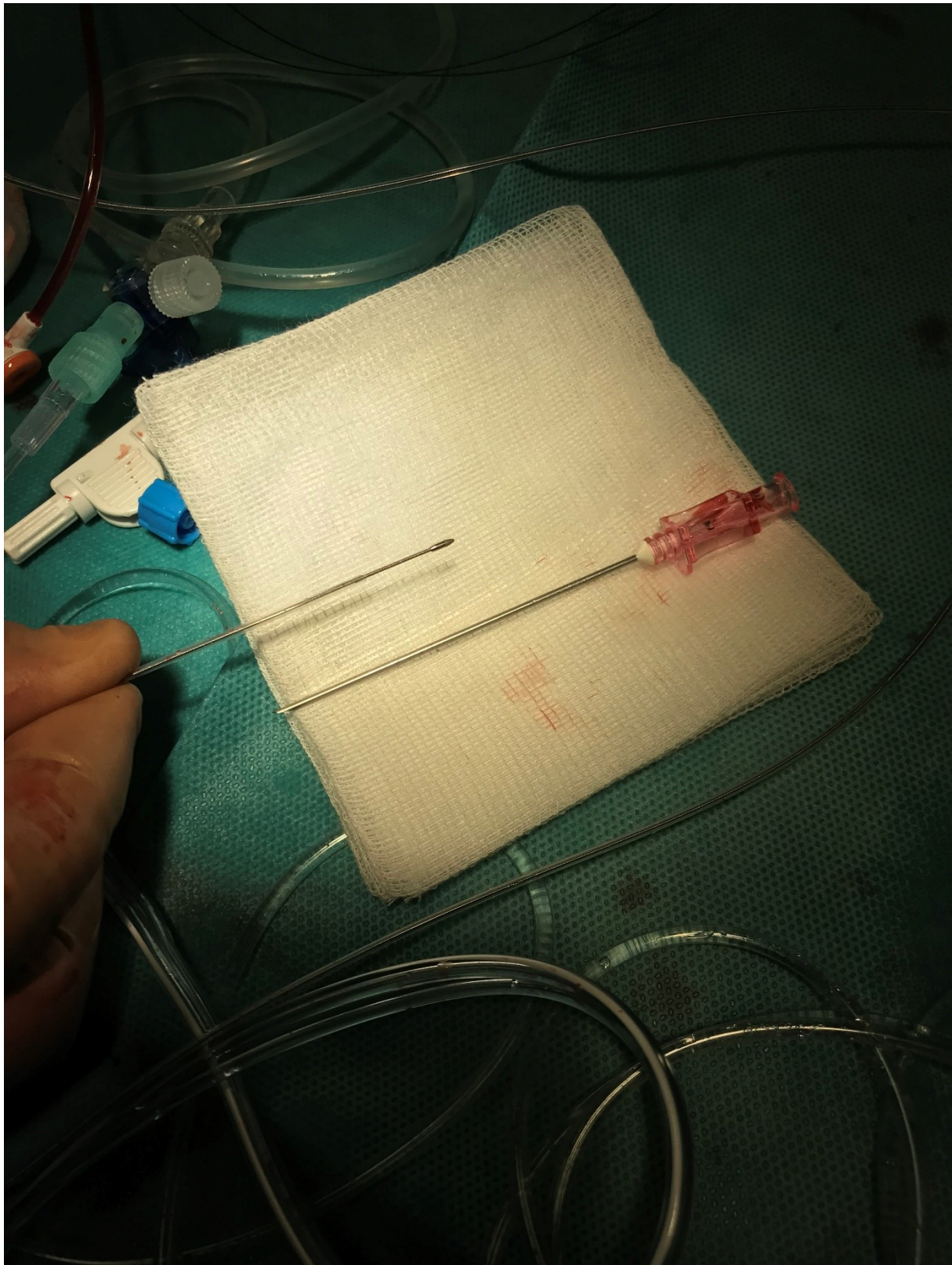
Detailní záběr na balónek Shockwave po použití



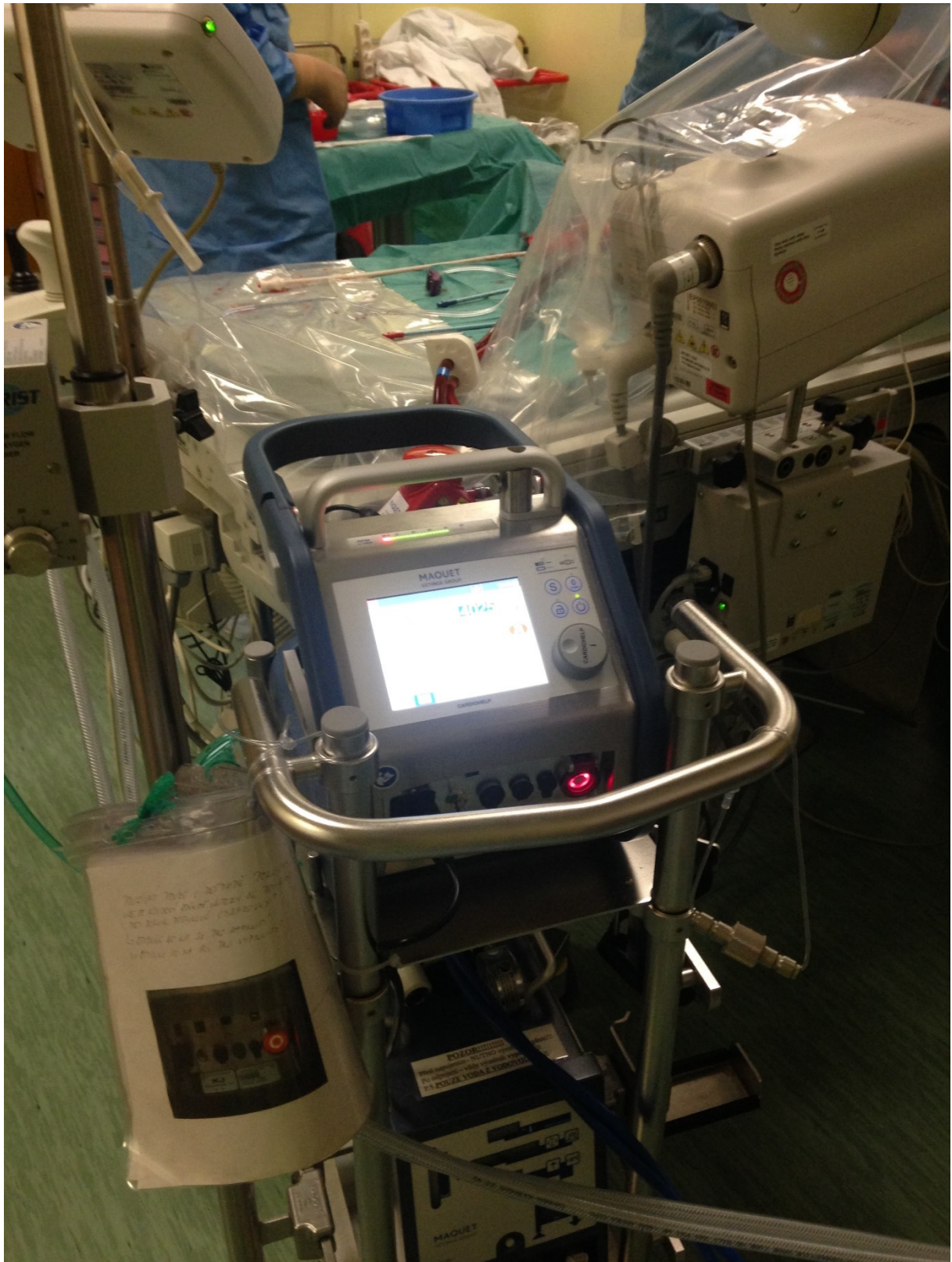Konzole pro rotační aterektomie



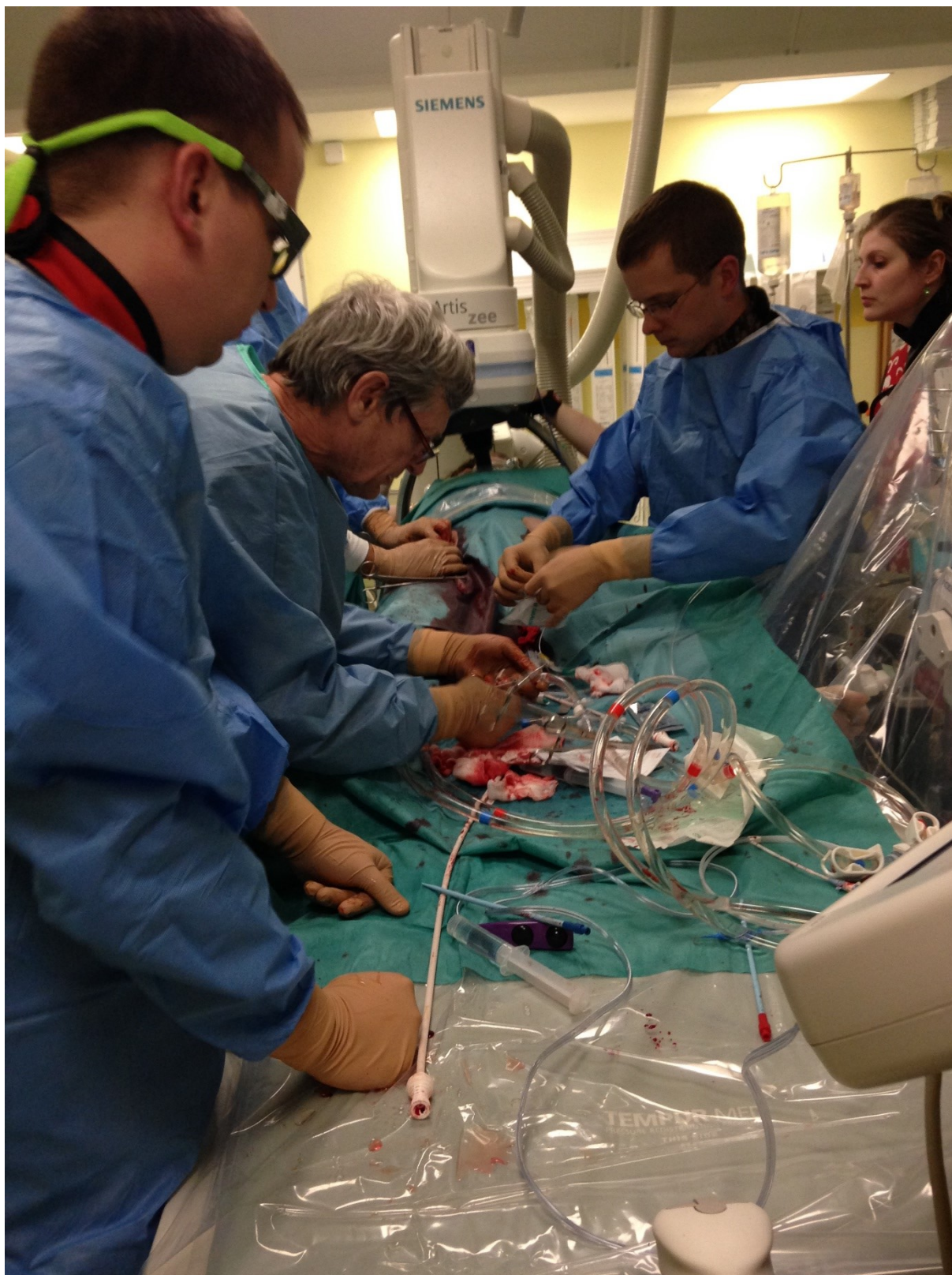Katetr pro rotační aterektomii



Rotablační burr ve srovnání s punkční femorální jehlou



ECMO přístroj



Zavádění VA ECMA za kontinuální KPR