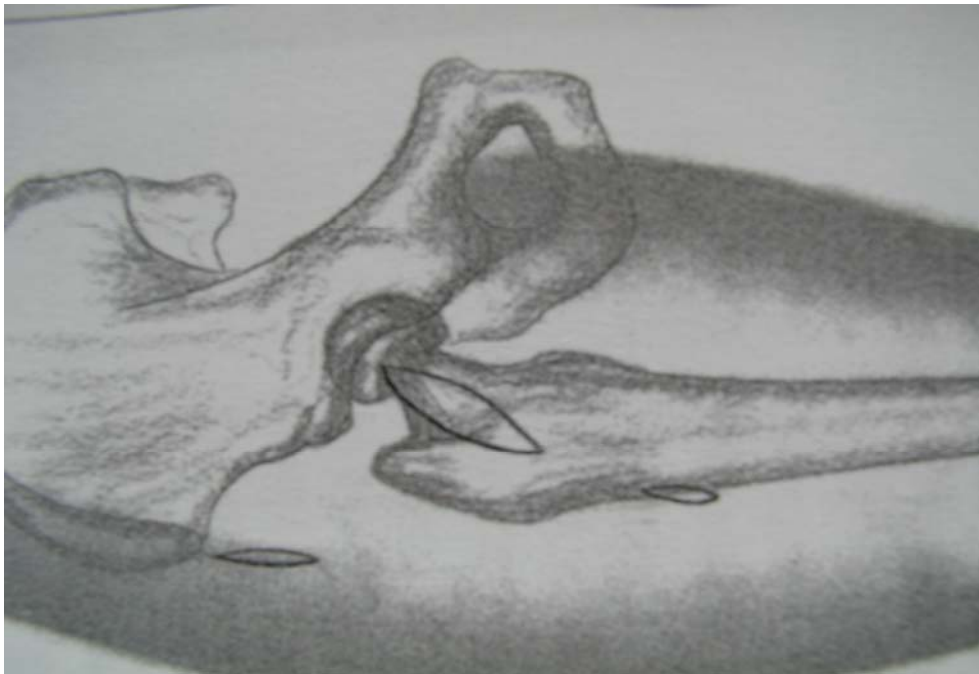

## 10. Obrazová příloha

Převzaté obrázky jsou označeny čísly v závorce dle pořadí v seznamu literatury

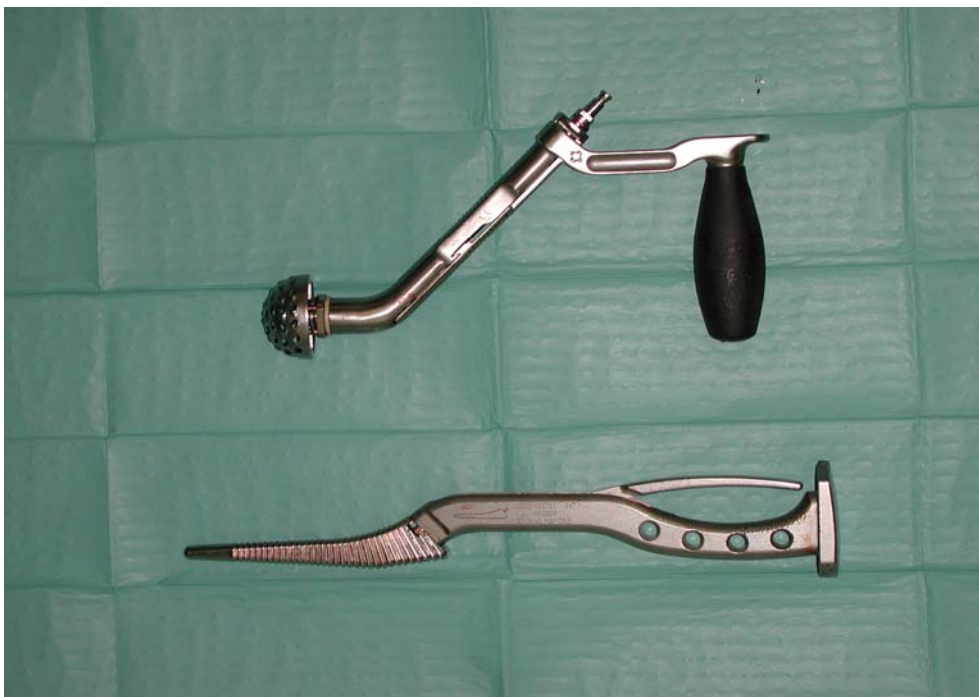Obr. č. 1

Základní řez a pomocné incize dle Keggiho (4,5,6)

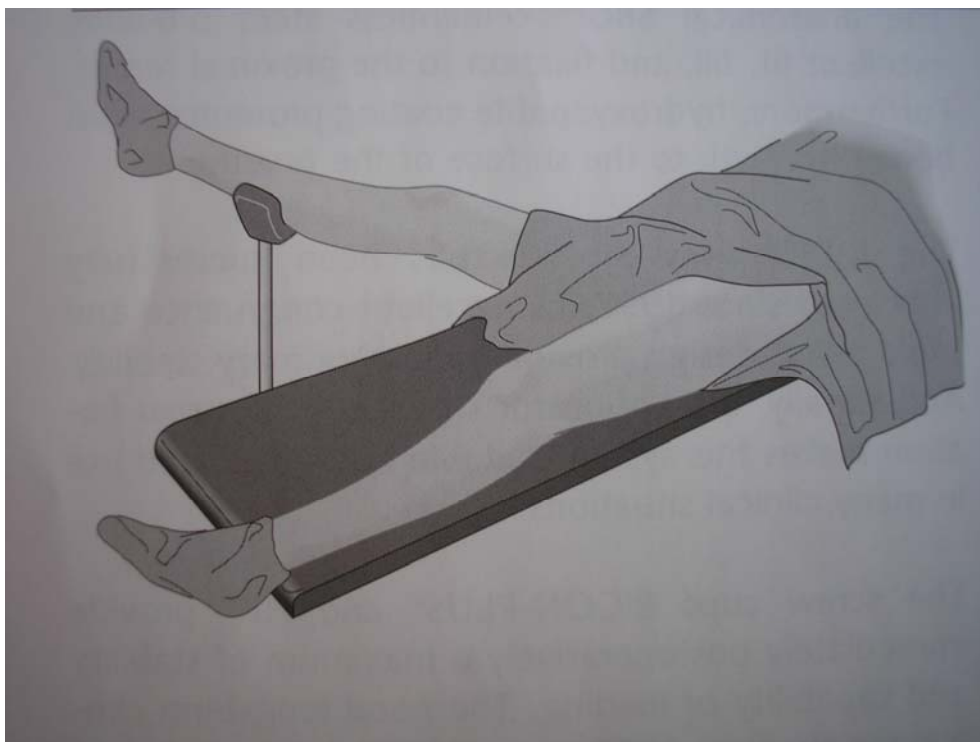


Obr. č. 2

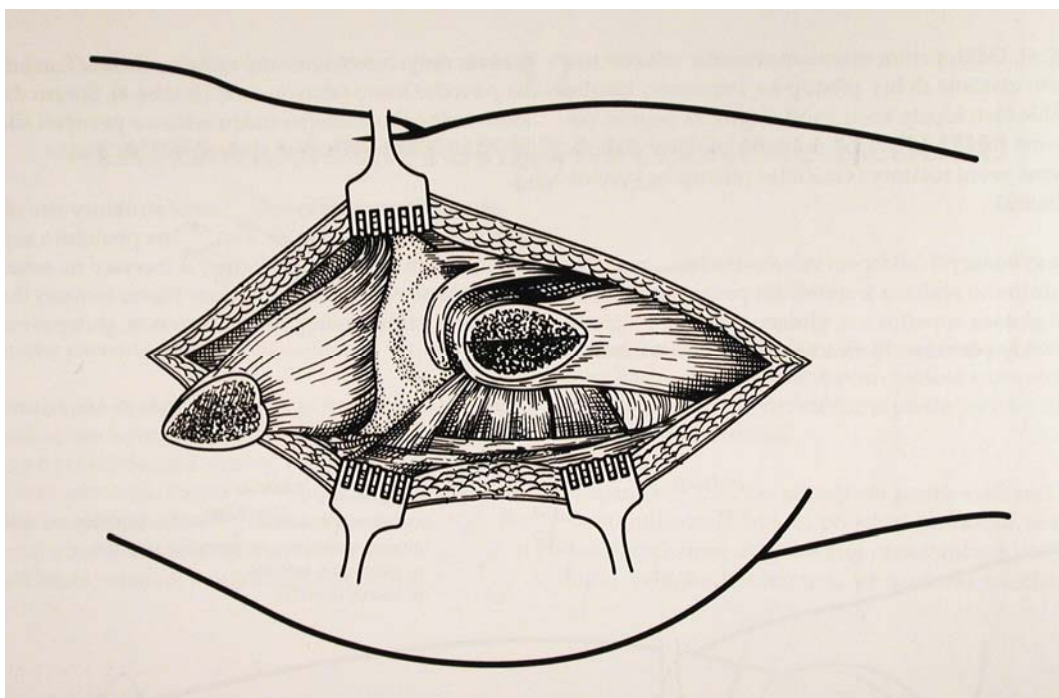
Upravené instrumentarium pro MIS operativu ( firmy J+J)




Obr. č. 3  
Schema polohování pacienta s podsunutím operované končetiny (19)



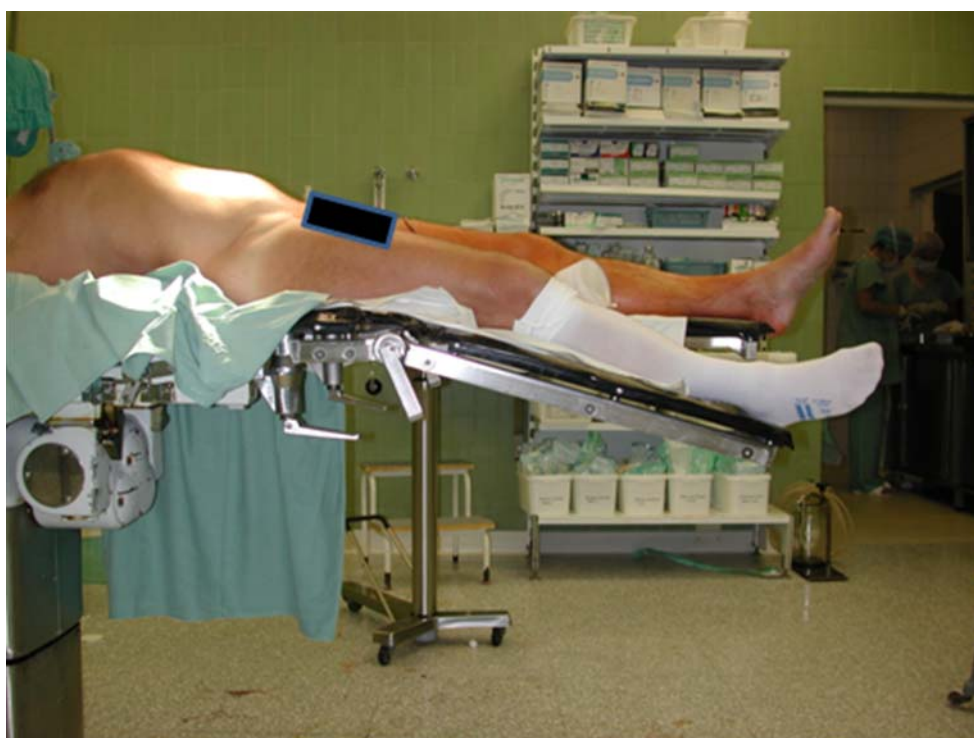Obr. č. 4  
Přístup s odtěpím velkého trochanteru dle Charnleye (13)



Obr.č. 5  
Polohování pacienta na extenčním stole - Matta (20)

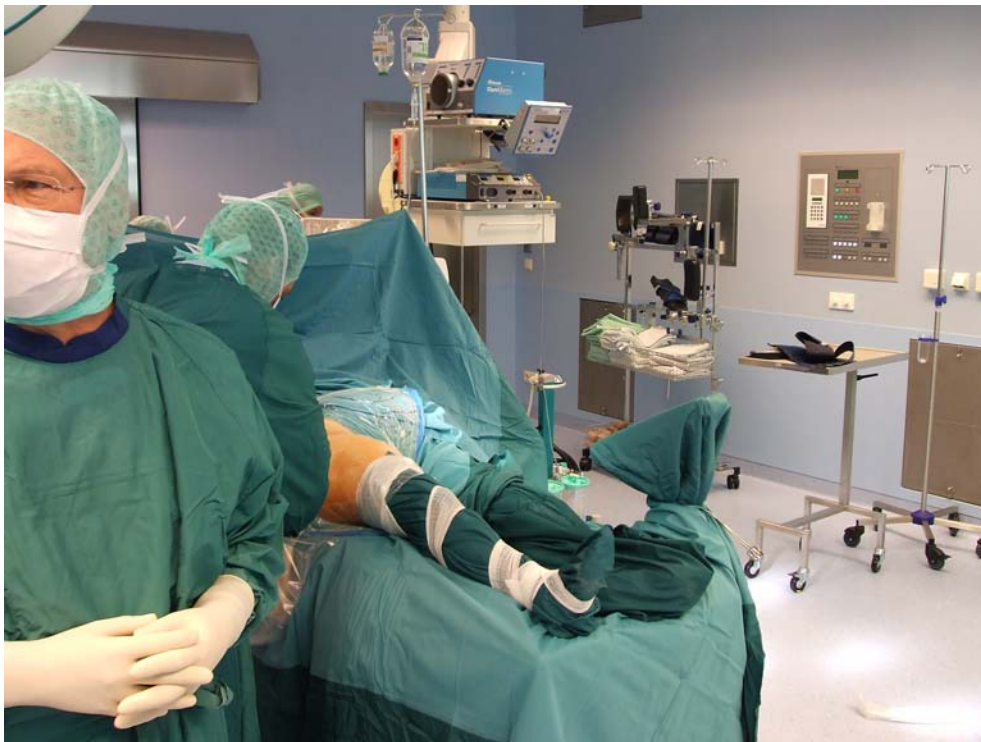

Obr.č. 6  
Námi používaná poloha pacienta na operačním stole



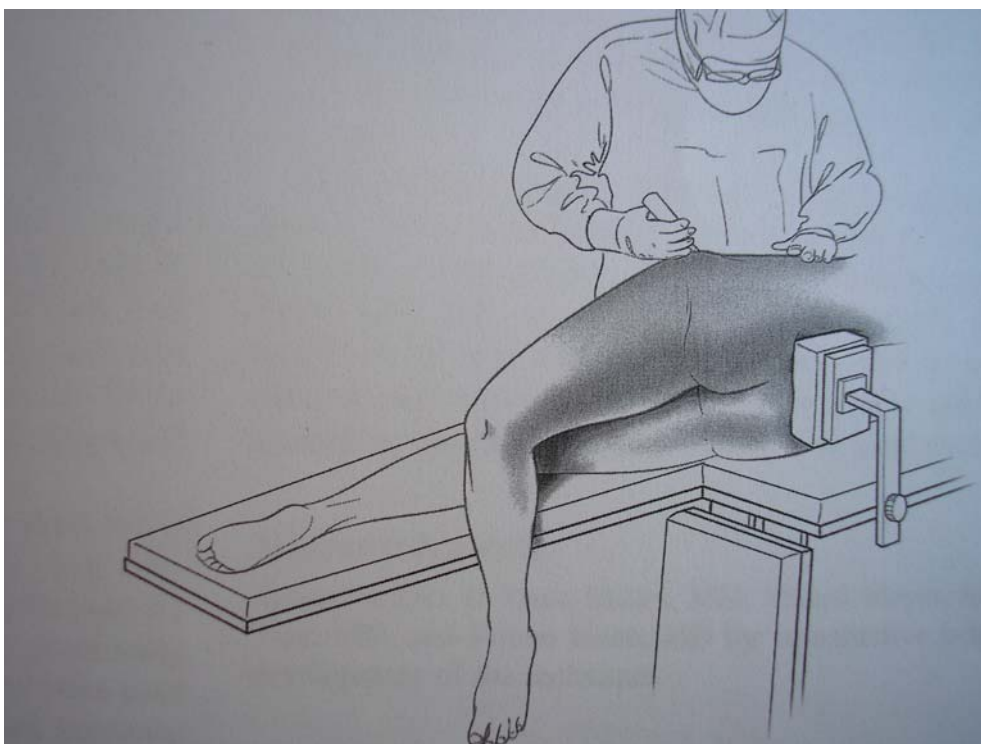
Obr.č. 7

Rouškování při technice s podsunutím operované končetiny s využitím gynekologického držáku

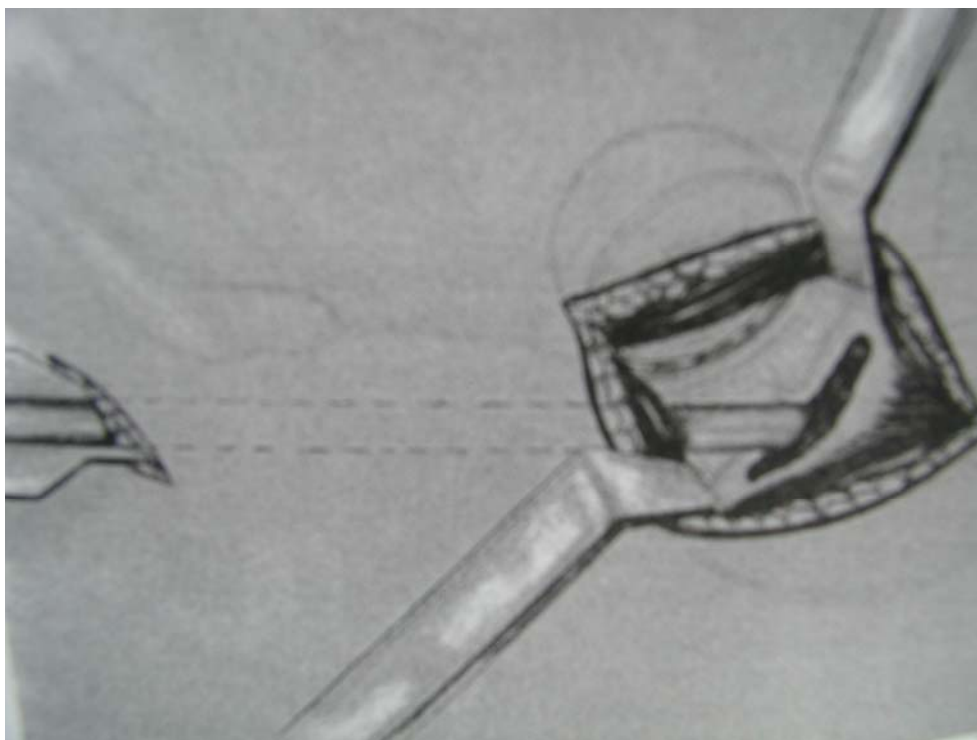


Obr.č. 8

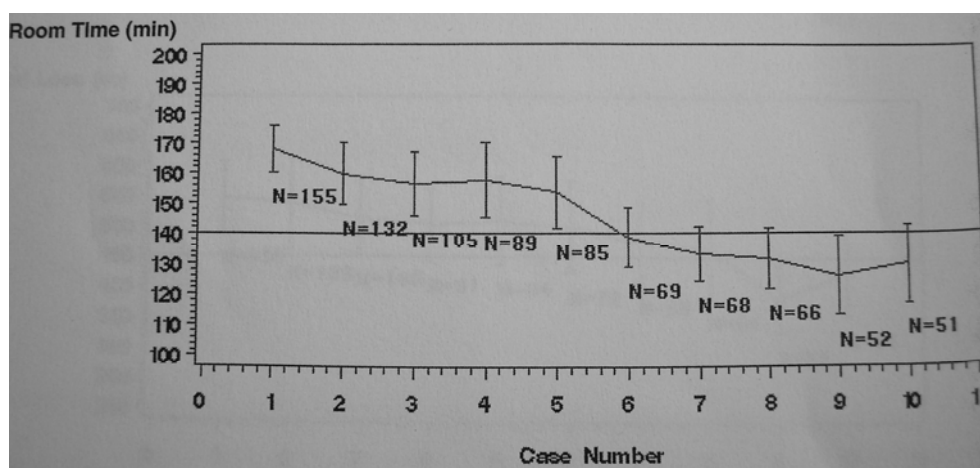
Polohování pacienta na boku s polohováním končetiny s využitím gravitace (8)



Obr.č. 9  
Pomocná incize pro zavedení rašple femoru dle Keggiho - využíváno u MIS-2 techniky (4,5,6)

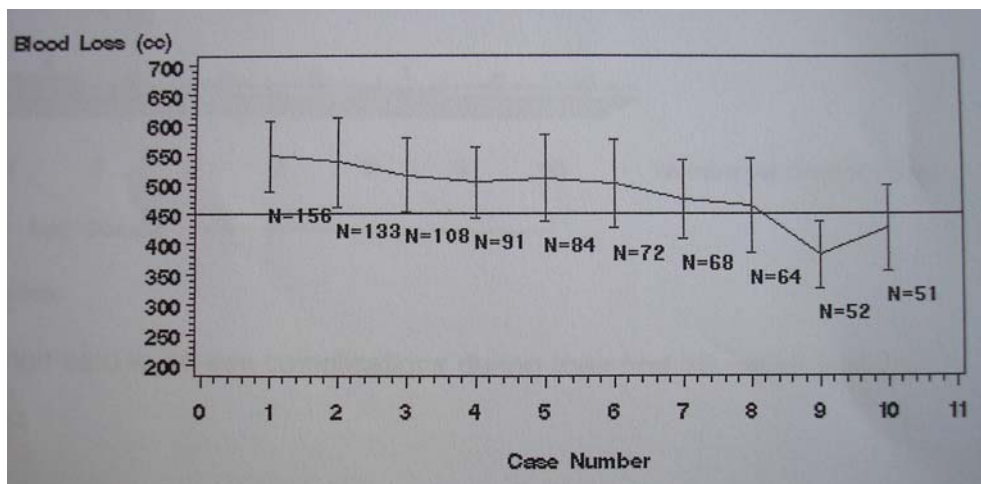


Obr.č. 10  
Grafické zobrazení trvání operace u prvních MIS přístupů - křivka vykazuje trvalý pokles (35)



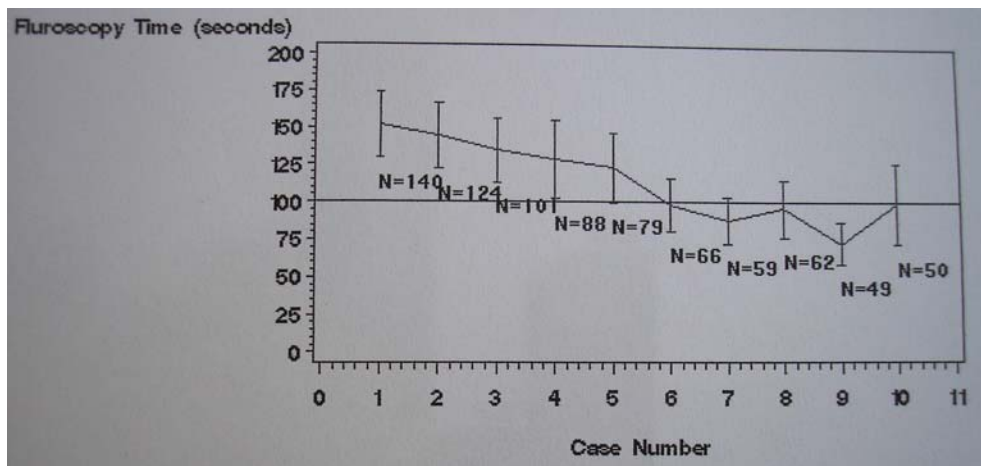
Obr.č.11

Grafické zobrazení poklesu krevních ztrát u prvních MIS přístupů (35)



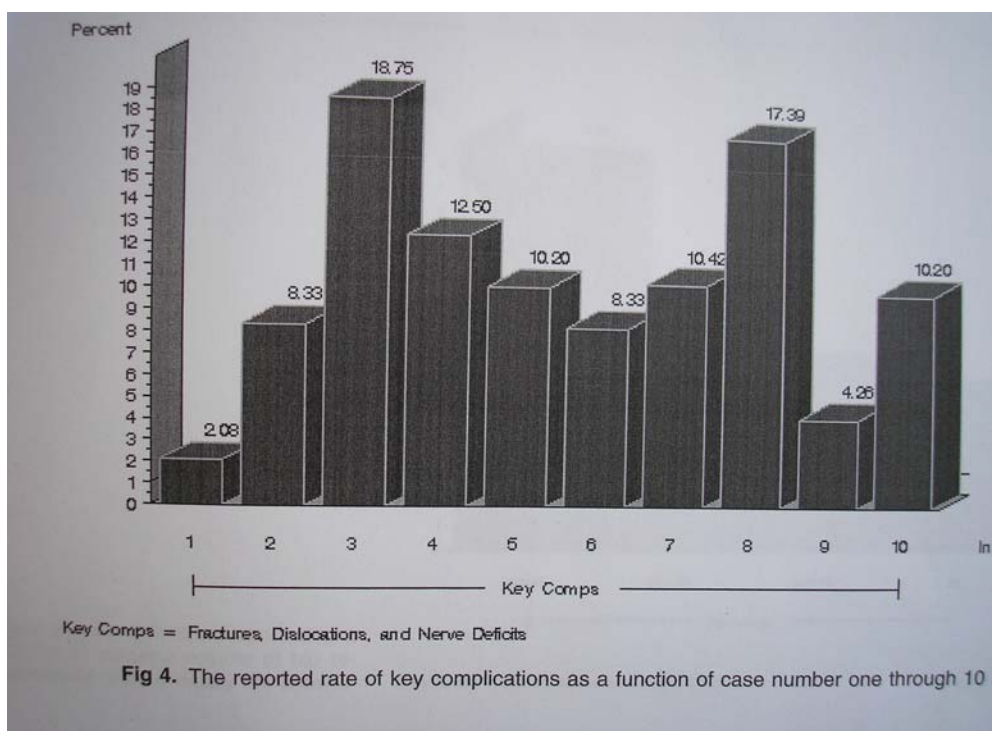
Obr.č. 12

Grafické zobrazení poklesu doby trvání RTG kontroly během prvních MIS přístupů (35)



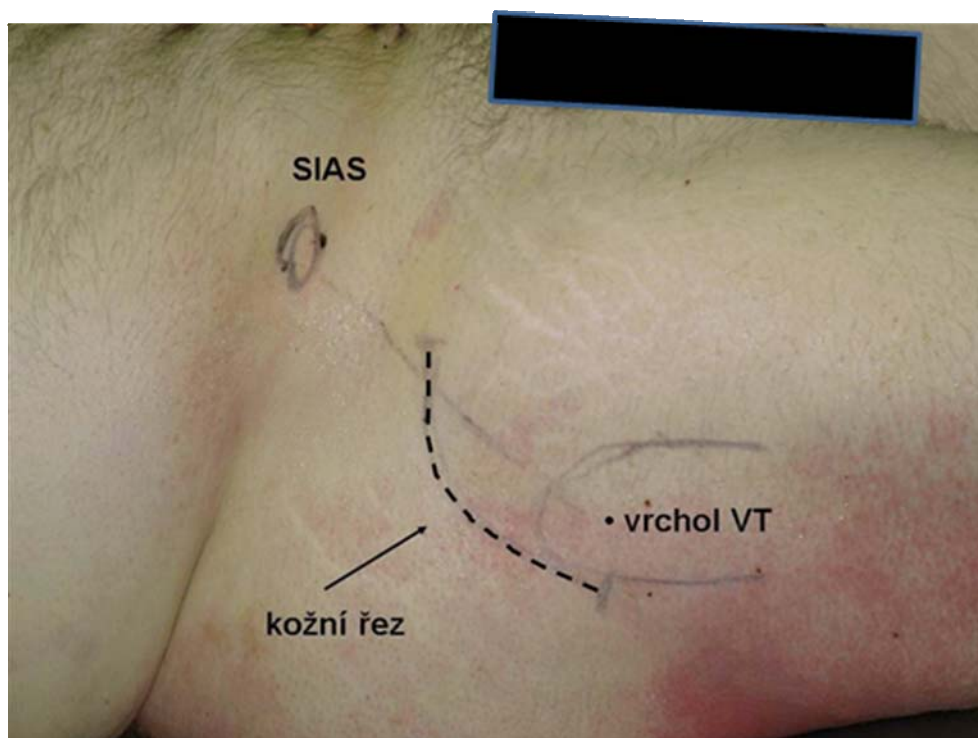
Obr. č. 13

Grafické zobrazení počtu závažných komplikací u prvních MIS přístupů (35)

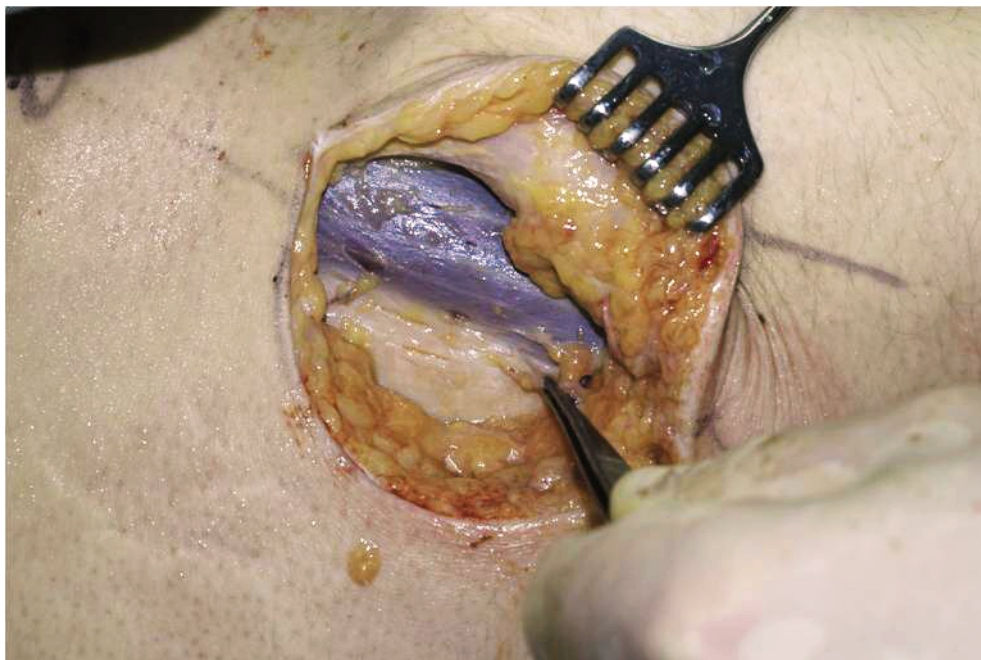


Obr.č. 14

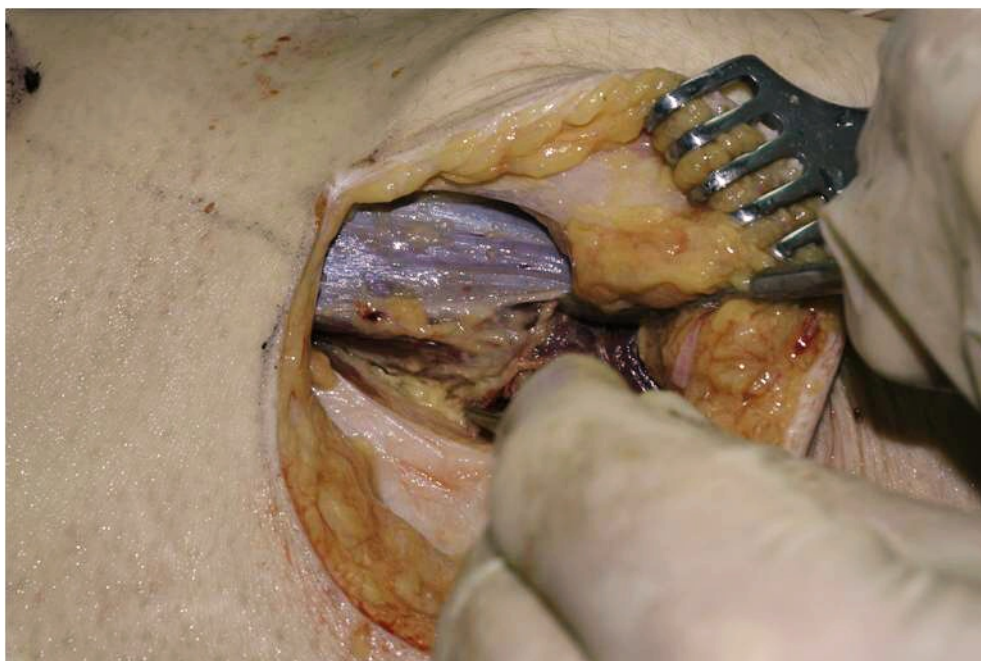
Kostní prominence a vedení kožního řezu u MIS-1 - AL přístupu



Obr.č. 15  
Interval mezi tenzorem a gluteálními svaly

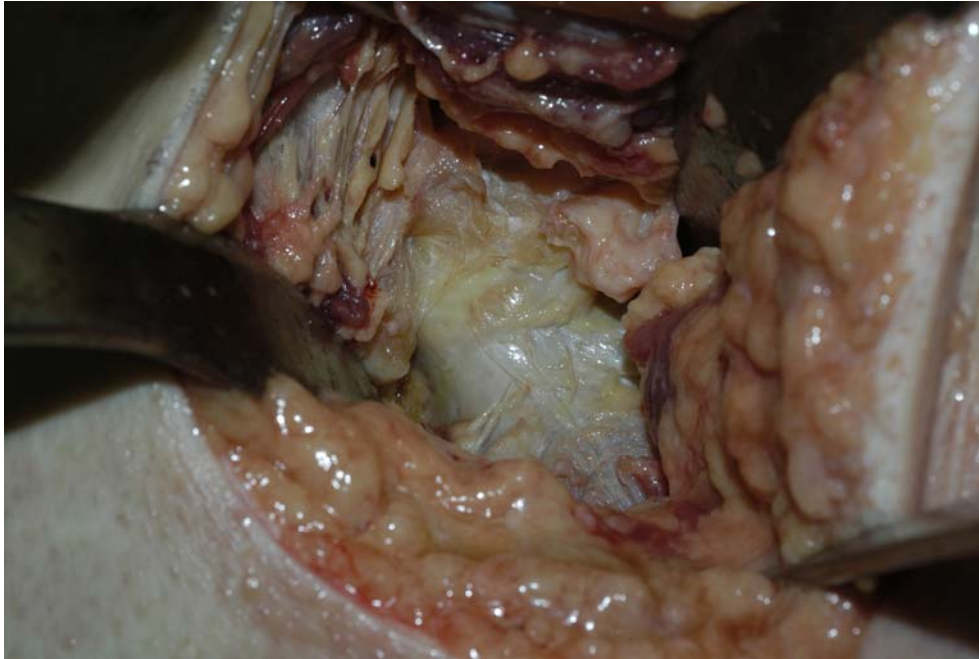

Obr.č. 16  
Tupá preparace svalového intervalu mezi tenzorem a gluteálními svaly

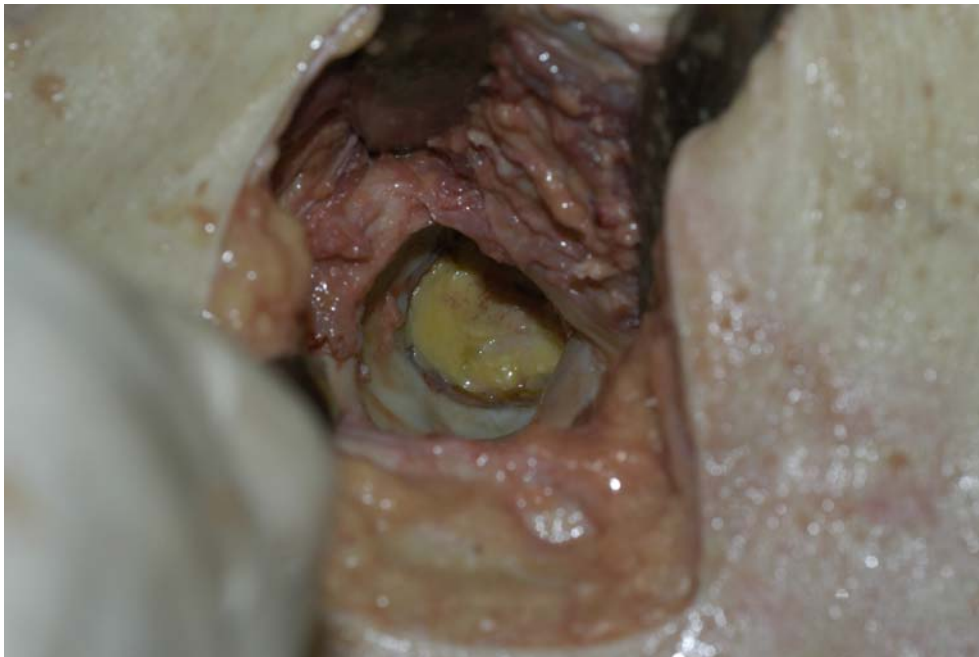



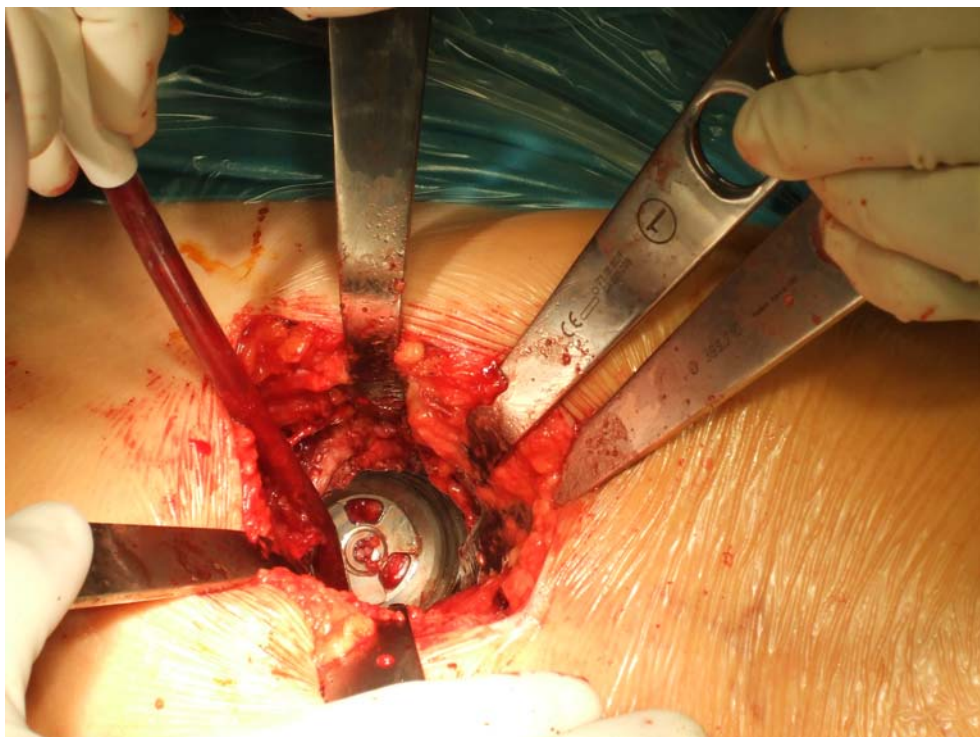
Obr.č. 17  
Ozřejmené kloubní pouzdro



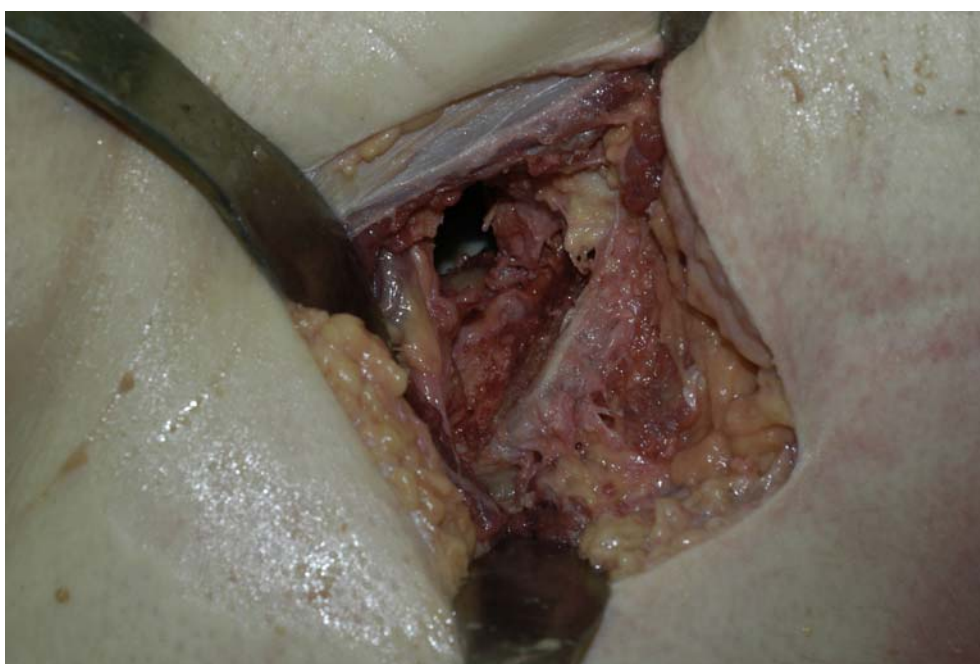Obr.č. 18  
Pohled do acetabula po extrakci hlavice s krčkem



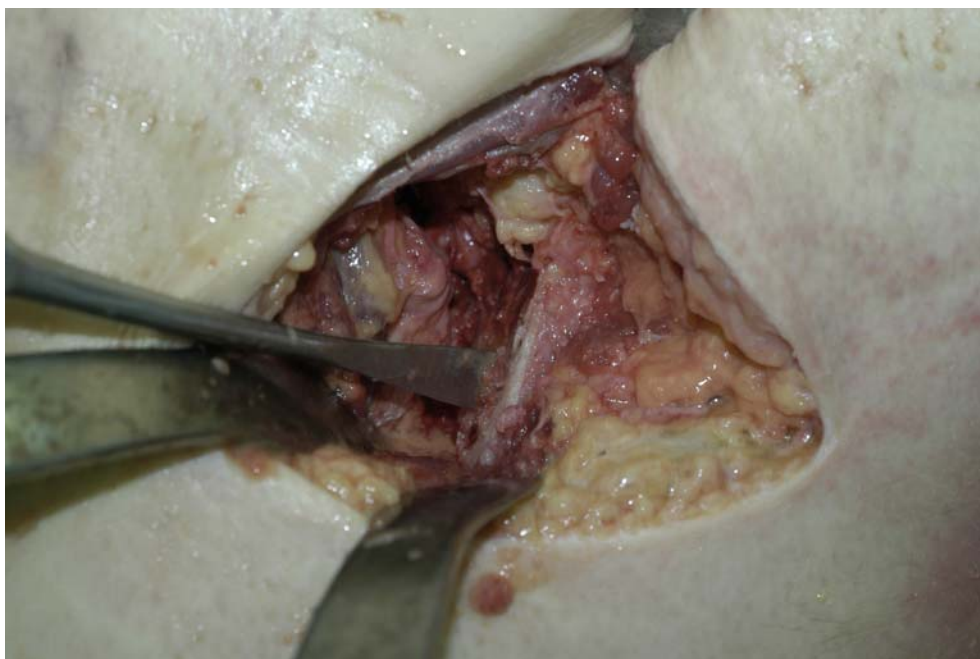
Obr. č. 19  
Implantovaná závitořezná jamka z MIS-1 AL přístupu



Obr.č. 20  
Pohled na proximální femur



Obr.č. 21  
Proximální femur v „poloze“ připravené k rašplování



Obr.č. 22  
Sutura MIS přístupu a délka řezu

