

UNIVERZITA KARLOVA V PRAZE

Fakulta tělesné výchovy a sportu

**Poranění nebo onemocnění kolenního kloubu a možnosti
ortotického vybavení**

Bakalářská práce

Vedoucí bakalářské práce:

MUDr. Vlastimil Kousal

Vypracoval:

Jiří Vojáček

Praha, 2016

Prohlašuji, že jsem tuto bakalářskou práci zpracoval samostatně a že jsem v seznamu použité literatury uvedl všechny použité informační zdroje. Tato práce ani její podstatná část nebyla použita k získání jiného nebo stejného akademického titulu.

V Praze dne

.....

podpis

Evidenční list

Souhlasím se zapůjčením své bakalářské práce ke studijním účelům. Uživatel svým podpisem stvrzuje, že tuto bakalářskou práci použil ke studiu a prohlašuje, že ji uvede mezi použitými prameny.

Jméno a příjmení:

Fakulta / katedra:

Datum vypůjčení:

Podpis:

Poděkování:

Za odborné vedení a cenné rady při vypracování mé bakalářské práce děkuji panu
MUDr. Vlastimilu Kousalovi.

ABSTRAKT

Název: Poranění nebo onemocnění kolenního kloubu a možnosti ortotického vybavení.

Cíl: Hlavním cílem této práce je popis různých poranění nebo onemocnění kolenního kloubu a z toho vyplývajících omezení pohybu a stability kolenního kloubu a dále možnosti vybavení vhodnou ortézou, která tato omezení sníží nebo eliminuje.

Metoda: Práce se soustředí na teoretickou část, která je psána podle použité literatury. V první části je velká pozornost věnována anatomické stavbě dolních končetin, různým druhům poranění a onemocnění kolenního kloubu a omezením funkce kolenního kloubu. Druhá část se zaměřuje na výběr vhodných typů ortéz pro jednotlivá postižení. V této části využiji kromě literatury i zkušeností, které jsem získal při práci na protetickém pracovišti a od zkušenějších kolegů na praxích konaných v průběhu studia.

Výsledky: Výsledkem bude přehled různých poranění a onemocnění kolenního kloubu a přehled vhodných kolenních ortéz, které lze použít ke zlepšení funkce poškozeného kolenního kloubu a tím i celého pohybového aparátu.

Klíčová slova: kolenní kloub, ortéza, ortotika

ABSTRACT

Title: Injury or disease of the knee joint and the possibilities of orthotic fitting.

Objective: The main objective of this work is a description of various diseases or injuries of the knee joint and the resulting restrictions on movement and stability of the knee joint and options of fitting suitable orthosis that these restrictions are reduced or eliminated.

Method: The study focuses on the theoretical part, which is written by a bibliography. The first part is the attention paid to anatomical structure of the lower limbs, various kinds of diseases and injuries of the knee joint and limiting knee function. The second part focuses on the selection of suitable types of orthoses for individual disability. In this section, I will use in addition to literature and the experience that I gained while working on the prosthetic work and from more experienced colleagues on the practices held throughout the study.

Results: The result will be a list of various injuries and diseases of the knee joint and the overview of suitable knee braces that can be used to improve the function of the damaged knee joint, and hence the entire musculoskeletal system.

Keywords: knee joint, orthosis, orthotics

Obsah

Evidenční list	3
1 Úvod.....	9
2 Anatomie kolenního kloubu.....	10
2.1 Anatomická stavba kolenního kloubu.....	10
2.2 Kloubní plochy	10
2.3 Menisky	11
2.4 Kloubní pouzdro	11
2.5 Synoviální membrána	12
2.6 Vazy kolenního kloubu.....	12
2.6.1 Vazy kloubního pouzdra.....	12
2.6.2 Nitrokloubní vazy	13
2.7 Svaly kolenního kloubu	14
2.8 Burzy kolenního kloubu.....	16
3 Pohyby kolenního kloubu	18
3.1 Kloubní zámek.....	18
3.2 Flexe, extenze, rotace.....	18
4 Poranění kolenního kloubu	20
4.1 Poranění menisků.....	20
4.2 Poranění vazivového aparátu	20
4.3 Poranění kloubní chrupavky	23
4.4 Luxace a zlomeniny pately	24
5 Onemocnění kolenního kloubu	25
5.1 Gonartróza	25
5.2 Poruchy femoropatelárního skloubení	26
5.3 Choroby z přetížení.....	26
5.3.1 Morbus Osgood-Schlatter	26
5.3.2 Morbus Sinding-Larsen	26
5.3.3 Tendopatie lig. patellae (skokanské koleno).....	27
5.4 Disekující osteochondróza	27
5.5 Morbus Ahlbäck (aseptická nekróza mediálního kondylu femuru).....	28
5.6 Různá postižení.....	29
6 Vrozené a vývojové vady	31
6.1 Vrozená dislokace kolena	31
6.2 Vrozená luxace pately.....	31
6.3 Patella bipartita, patella partita	32
7 Neurologická postižení	33
8 Chůze člověka.....	34
8.1 Cyklus kroku.....	34
8.1.1 Stojná fáze.....	34
8.1.2 Švihová fáze.....	35
8.1.3 Dvojitá opora	35
8.2 Anomálie chůze při poškození pohybového aparátu	35
9 Ortotika dolních končetin	37
9.1 Klasifikace ortéz	37
9.2 Funkční účinek ortéz.....	38
10 Ortézy kolenního kloubu	39
10.1 Infrapatelární páska.....	39

10.2 Měkká bandáž kolena	40
10.3 Měkká bandáž kolena s dlahami	40
10.4 Ortéza pro stabilizaci pately	41
10.5 Pevná rámová kolenní ortéza	42
10.7 Kolenní imobilizační ortéza	43
11 Závěr	44
Seznam použité literatury	I
Seznam zkratk	III
Seznam obrázků	IV

1 Úvod

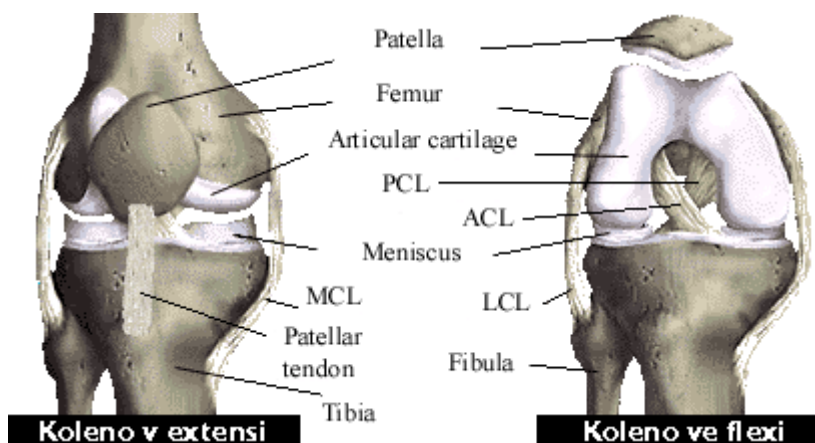
Tato práce se bude zaměřovat na anatomickou stavbu dolních končetin, různé druhy poranění a onemocnění kolenního kloubu a omezení funkce kolenního kloubu. První část bude poskytovat obecné informace o stavbě kolenního kloubu a také se zaměří na nejrůznější druhy poranění a onemocnění kolenního kloubu. Ve druhé části vznikne základní přehled o ortézách dolních končetin, které lze použít pro pacienty s poškozeným kolenním kloubem.

Cílem této práce je popis různých poranění nebo onemocnění kolenního kloubu a z toho vyplývajících omezení pohybu a stability kloubu a tím i celého pohybového aparátu a dále popis různých typů ortéz, které se používají k léčbě poškozeného kolenního kloubu. Vzniklý přehled usnadní orientaci v jednotlivých postiženích a poskytne alespoň základní představu o možnostech ortotického vybavení.

2 Anatomie kolenního kloubu

2.1 Anatomická stavba kolenního kloubu

Kolenní kloub – *Articulatio genus* je složený a největší kloub v lidském těle. Artikulují zde tři kosti: femur, tibia a patella (Dylevský, 2000) (obr.1). Na stavbě kloubu se podílejí artikulující kosti, kloubní pouzdro, vazy i svaly, společně označované jako stabilizátory a dále sem patří i cévy a nervy (Bartoníček, 1986).



Obrázek 1 - Kolenní kloub (<http://www.czech.xf.cz/anatomie.htm>, 2016-04-08)

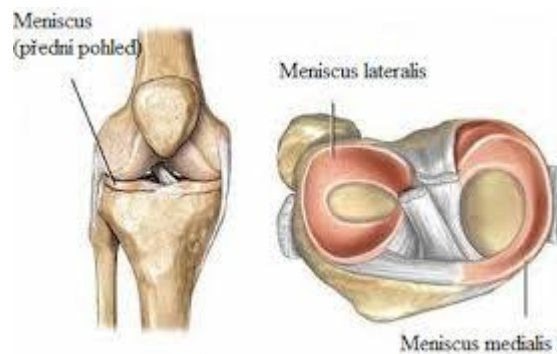
2.2 Kloubní plochy

Kloubní plochy kolenního kloubu jsou tvořeny distálním koncem stehenní kosti, který je rozšířený v příčném i předozadním směru a vybíhá ve dva kloubní hrboly – condylus medialis et lateralis, proximálním koncem holenní kosti, který je rozšířený ve dva dozadu skloněné kloubní hrboly nesoucí nepatrně prohloubené kloubní plochy a zadní plochou česky, která přiléhá na přední plochu femuru. Patella (česka) je sezamská kost v úponové šlaše *m.quadriceps femoris*, která po přední, drsné ploše česky přechází do *ligamentum patellae*. Kloubní plochy jsou potaženy hyalinní chrupavkou, která zajišťuje hladký pohyb kostěných komponent kloubu. Kloubní plochy stehenní a lýtkové kosti si

tvarem ani velikostí neodpovídají a dotýkají se při pohybu vždy jen na malé ploše. Tuto neshodu styčných ploch obou kostí vyrovnávají chrupavčité menisky.

2.3 Menisky

Menisky jsou lamely složené na obvodu z hustého vaziva, které přechází ve vazivovou chrupavku. Mediální meniskus je větší a poloměsíčitý, laterální meniskus je menší a téměř kruhový (obr.2). Vpředu jsou oba menisky spolu spojeny lig. transversum genus (Doubková, Linc, 2006). Menisky jsou vystaveny značné zátěži. V extenzi kolenního kloubu (ve stoji) absorbují asi 50% tlaku na kloub a při flexi stoupá tato hodnota až na 90%. Úkolem menisků je rovnoměrně distribuovat tlakové síly, působit jako tlumič, roztírat synoviální tekutinu, napínat kloubní pouzdro a bránit jeho uskřínutí (Bartoniček, Heřt, 2004).



Obrázek 2 – Meniskus (<http://acl-plastika.wbs.cz/Meniskus.html>, 2016-04-08)

2.4 Kloubní pouzdro

Kloubní pouzdro kolenního kloubu je poměrně prostorné. Na stehenní kosti se upíná 0,5 – 2 cm od okrajů kloubní chrupavky, kondyly leží mimo pouzdro. Na holenní kosti a na čéšce se kloubní pouzdro upíná v těsné blízkosti kloubní chrupavky. V předních partiích je kloubní pouzdro kolenního kloubu velmi slabé a na síle nabývá až v oblasti postranních vazů. Nejpevnějším místem kloubního pouzdra je jeho dorzální část, která se významně podílí i na stabilitě kloubu (Ditmar, 1992).

2.5 Synoviální membrána

Synoviální membrána nevystýlá pouzdro rovnoměrně, ale od zadní strany pouzdra jde po obou stranách zkřížených vazů dopředu, připojena na tibií a do fossa intercondylaris femoris. Vytváří tak přepážku kloubu, jejíž přední část pokračuje jako řasa – plica synovialis patellaris – před předním zkříženým vazem do fossa intercondylaris femoris šikmo dopředu dolů, pod hrot pately. Tam se rozbíhá do stran ve vodorovné, dozadu členité synoviální řasy – plicae alares. Plicae alares jsou vyztuženy průběhem lig. transversum genus a tukovým polštářem, který zasahuje dále dopředu do pouzdra jako corpus adiposum infrapatellare, v ortopedii označované jako „Hoffovo těleso“ (Čihák, 2001).

2.6 Vazy kolenního kloubu

Vazivový aparát kolenního kloubu tvoří vazy kloubního pouzdra a nitrokloubní vazy spojující femur s tibií.

2.6.1 Vazy kloubního pouzdra

Postranní vazy (ligamenta collateralia mediale et laterale) jsou vazy zesilující kloubní pouzdro kolenního kloubu. Mediální vaz (ligamentum collaterale mediale) začíná na mediálním epikondylu stehenní kosti a upíná se na holenní kost 6-9 mm pod štěrbinou kloubu. Laterální vaz (ligamentum collaterale laterale) jde od laterálního epikondylu stehenní kosti k hlavici lýtkové kosti, na kterou se upíná asi 1 cm od jejího vrcholu. Oba postranní vazy jsou při extenzi kolena zcela napnuté a patří proto mezi stabilizátory kolenního kloubu.

Na dorzální straně kolenního kloubu je šikmý zákolenní vaz (ligamentum popliteum obliquum), který jde šikmo od vnitřního okraje mediálního kondylu tibie k laterálnímu kondylu femuru. Zesiluje fibrózní vrstvu kloubního pouzdra a brání při flexi jeho uskřínutí. Dalším vazem dorzální strany je obloukovitý zákolenní vaz (ligamentum popliteum arcuatum), který začíná na hrotu hlavice lýtkové kosti a dvě raménka

obloukovitého vazu pokrývají úponovou šlachou m. popliteus. Tento vaz se rovněž řadí mezi stabilizátory kolenního kloubu, ale jeho význam je malý.

Na ventrální straně kolenního kloubu je čéškový vaz (ligamentum patellae), který jde od hrotu čéšky na drsnatinu kosti holenní (tuberositas tibiae). Je pokračováním úponové šlachy čtyřhlavého stehenního svalu (m. quadriceps femoris) do kterého je čéška vložena. Po obou stranách tohoto vazu jsou dva slabší vazivové pruhy (retinaculum patellae mediale et laterale). Odstupují od šlachy čtyřhlavého stehenního svalu a upínají se na horní konec holenní kosti.

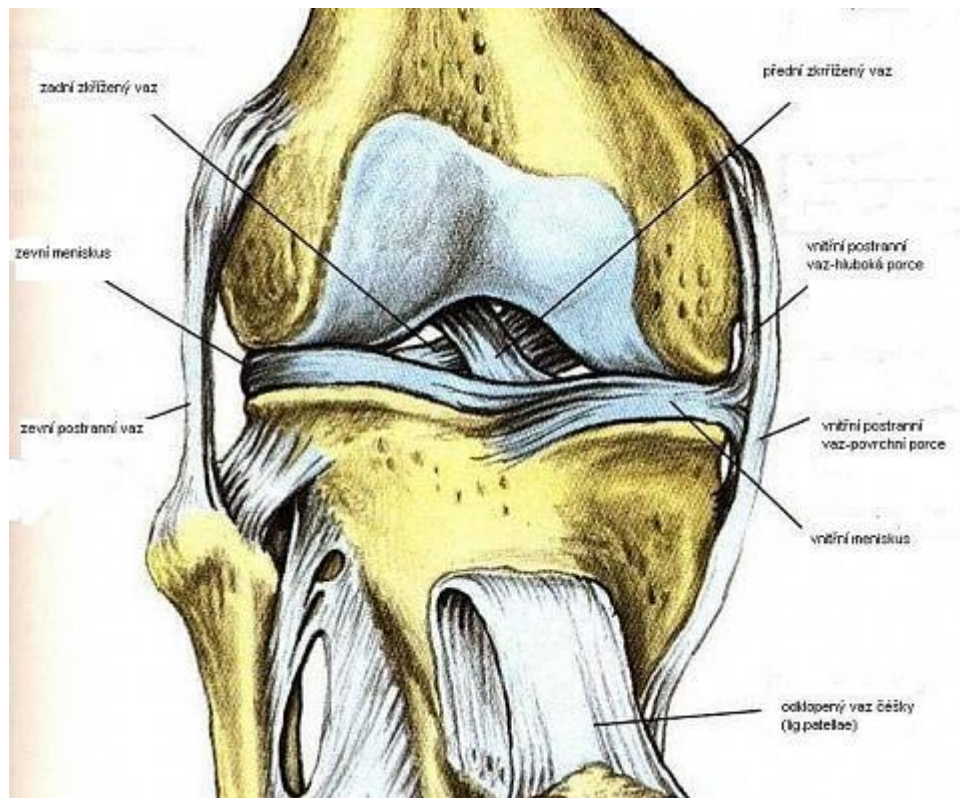
2.6.2 Nitrokloubní vazy

Zvláštností kolenního kloubu jsou nejmohutnější stabilizátory kloubu – nitrokloubní zkřížené vazy (ligamenta cruciata genus) (Dylevský, 2000).

Přední zkřížený vaz (ligamentum cruciatum anterius, lca.) začíná na vnitřní ploše laterálního kondylu femuru a jde do area intercondylaris anterior na tibiai.

Zadní zkřížený vaz (ligamentum cruciatum posterius, lcp.) začíná na zevní ploše mediálního kondylu femuru a jde do area intercondylaris posterior na tibiai.

Oba zkřížené vazy jsou přibližně stejně dlouhé, ale zadní je asi o třetinu silnější než přední. Přední zkřížený vaz brání posunu bérce dopředu a zabezpečuje vnitřní rotaci bérce. Zadní zkřížený vaz brání posunu bérce dozadu a omezuje zevní rotaci. Zkřížené vazy zastávají ještě jednu důležitou roli. Spolu se zadní částí pouzdra brání v hyperextenzi kolene (Nýdrle, 1992). (obr.3).



Obrázek 3 - Vazy kolenního kloubu
http://www.szymb.cz/admin/upload/sekce_materialy/OBECNÁ_STAVBA_KLOUBŮ.pdf, 2016-04-08)

V ortotice se velmi často setkáváme s označováním vazů zkratkami, které vycházejí z anglosaské terminologie (použité i u obr.1):

Mediální vaz (ligamentum collaterale mediale), angl. medial collateral ligament, (MCL)

Laterální vaz (ligamentum collaterale laterale), angl. lateral collateral ligament, (LCL)

Přední zkrřížený vaz (ligamentum cruciatum anterius), angl. anterior cruciate ligament, (ACL)

Zadní zkrřížený vaz (ligamentum cruciatum posterius), angl. posterior cruciate ligament, (PCL)

2.7 Svaly kolenního kloubu

Musculus quadriceps femoris (čtyřhlavý sval stehenní) je jediným zato však mohutným extenzorem kolenního kloubu a současně i hlavním dynamickým stabilizátorem pately.

M. quadriceps femoris zahrnuje dvoukloubový m. rectus femoris (extenze kolenního kloubu a flexe kyčelního kloubu), m. vastus medialis, m. vastus lateralis a m. vastus intermedius. M. rectus femoris je dvouhlavý sval jehož jedna hlava caput rectum začíná na spina iliaca anterior inferior, druhá hlava, caput reflexum, začíná od horního okraje

acetabula. *M. vastus medialis* začíná na distální části *linea intertrochanterica* a *labium mediale lineae asperae*. *M. vastus lateralis* začíná od proximální části *linea intertrochanterica* a *labium laterale lineae asperae*. *M. vastus intermedius* začíná od přední a laterální části těla femuru. Úpon svalu je pro všechny čtyři složky svalu stejný, spojují se asi 15 cm nad patelou ve společnou trojúhelníkovou šlachu, která se upevňuje na bázi a na boční strany pately a jako *ligamentum patellae* tvoří vlastní úpon svalu na *tuberositas tibiae* (Čihák, 2001).

M. biceps femoris (dvouhlavý sval stehenní) – skládá se ze dvou hlav – *caput longum* a *caput breve*. Obě části se upínají na *capitulum fibulea* a na okraj laterálního kondylu tibie. Kratší z obou hlav – *caput breve* – začíná na distální části *labii lateralis lineae asperae*, delší hlava – *caput longum* – na *tuber ischiadicum*.

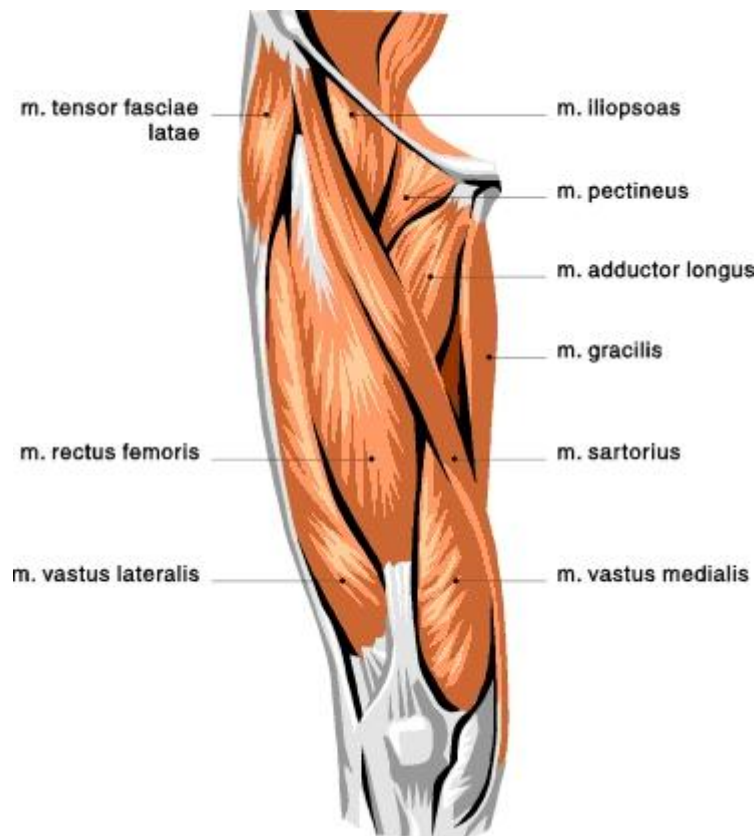
M. semitendinosus (sval pološlašitý) – začíná na *tuber ischiadicum* a přechází spolu s *m. sartorius* a *m. gracilis* v *pes anserinus* a upíná se pod mediálním epykondylem tibie.

M. semimembranosus (sval poloblanitý) – stejně jako *m. semitendinosus* začíná na *tuber ischiadicum* a upíná se na *margo medialis tibiae* a na zadní část kloubního pouzdra kolenního kloubu. *M. biceps femoris*, *m. semitendinosus* a *semimembranosus* bývají jako typické flexory kolena klinicky označovány názvem „hamstrings“. Aktivita všech tří svalů (které jsou aktivovány současně) je závislá na postavení pánve. Se stoupající flexí (předklonem) pánve aktivita „hamstringů“ roste (Dylevský, 2000).

M. sartorius (sval krejčovský) – je nejdelší sval v těle, jde od *spina iliaca ventrálně*, odtud sestupuje distálně a po stehně se zatačí na tibiální stranu, přechází na koleno, kde z něho vzniká úponová šlacha, která se upíná v *pes anserinus* na mediálním kondylu tibie.

M. gracilis (štíhlý sval stehenní) – odvíjí se po straně od *symphysis osium pubis*, upíná se v *pes anserinus* na mediálním kondylu tibie.

M. popliteus (zákolenní sval) – je uložen na dorzální straně kolenního kloubu a vytváří *fossu popliteae*. *M. popliteus* začíná pod zevním epikondylem femuru, jde šikmo a distálně a upíná se na zadní plochu horní části tibie (obr.4).



Obrázek 4 - Svaly kolenního kloubu (<http://www.aktin.cz/clanek/2525-mohutna-stehna>, 2016-04-08)

2.8 Burzy kolenního kloubu

V okolí kolenního kloubu je popisováno více než 20 burz, z nichž je mnoho nekonstantních, někdy komunikují s kloubní dutinou. Burzy jsou synoviální váčky schopné produkovat synoviální tekutinu. Obvykle jsou umístěny v místech, kde se kůže, šlachy a svaly pohybují po kostních prominencích a chrání je před tlakem. Klinický význam mají jen některé. Bursae praepatellares (subcutanea, subfacialis, subaponeurotica) oddělují jednotlivé vrstvy tkání na přední ploše kloubu. Mohou být vzájemně spojeny, nikdy však nekomunikují s kloubní dutinou. Bursa lig. collateralis medialis odděluje vnitřní postranní vaz od femoromeniskeální části pouzdra (superior) nebo šlachy m. semimembranosus (inferior). Jsou variabilní a horní burza může komunikovat s kloubní dutinou. Bursa m. semimembranosi medialis nasedá na horní přední úponovou část šlachy stejnojmenného svalu. Je konstantní a vzácně komunikuje s kloubem. Bursa m. gastrocnemii medialis odděluje sval od dorzální části pouzdra těsně při jeho začátku. Asi v 70% komunikuje s kloubní dutinou. Pokud komunikace chybí, je kloubní pouzdro ztenčené. Bursa m. semimembranosi lateralis odděluje zevní

okraj šlachy svalu od vnitřního okraje mediální hlavy m. gastrocnemius. Téměř vždy se spojuje s burzou předchozí v bursa gastrocnemiosemimembranosa. V klinické terminologii je tato burza často označována jako Bakerova cysta. Cysta však znamená již patologickou změnu (velikost, tvar a ohraničení). Bursa m. bicipiti femoris inferior je vsunuta mezi šlachy svalu a zevní postranní vaz při jejich úponu na hlavičku fibuly. Je konstantní, bez komunikace s kloubem (Dungl a spol., 2005).

3 Pohyby kolenního kloubu

Kolenní kloub má jako nosný kloub dolní končetiny dvě hlavní funkce – umožňuje potřebný rozsah pohybů mezi stehnem a bércelem a současně i optimální přenos tlakových sil vzniklých činnostmi svalů a hmotností těla (Bartoníček, 1986).

Kolenní kloub plní dva protichůdné požadavky: umožňuje stabilitu při současné mobilitě, proto je složitý a komplikovaný (Véle, 2006).

3.1 Kloubní zámek

Základní postavení kolenního kloubu je plná extenze. Uzamčení kolena v extenzi vyvolávají napjaté postranní vazy a všechny vazy na zadní straně kloubního pouzdra. Femur naléhá na tibií a kloub je ve stabilní poloze (Dylevský, 2000). Plná extenze je zároveň nejstabilnější polohou kolenního kloubu.

Odemknutí kolena je vyvoláno malou rotací (při volné noze se tibiie otáčí dovnitř, při fixované noze se femur otáčí zevně), při které se uvolňují postranní vazy a ligamentum cruciatum anterius. Odemknutí kolena je podmínkou provádění flexe kolenního kloubu.

3.2 Flexe, extenze, rotace

Pohyby v kolenním kloubu můžeme rozdělit na flexi v rozsahu 130° – 160° , extenzi, základní postavení kloubu, vnitřní rotaci v rozsahu 5° – 7° a zevní rotaci v rozsahu 21° (Dylevský, 2000). Aktivní flexe je možná do 140° při současné flexi kyčle a pouze 120° pokud je kyčelní kloub v extenzi. Je také závislá na rozvoji svalů, hlavně m. quadriceps femoris a m. triceps surae, které na sebe při flexi naléhají. Pasivní flexe je možná do 160° a dovolí patě dotknout se hýždí. Extenze je nulová poloha, někdy může jít do 10° hyperextenze. Při extenzi větší se jedná o rekurvaci. Rozsah rotací se zvyšuje s rostoucí flexí. Největších rotačních hodnot je dosaženo při flexích mezi 45° – 90° stupni. Velký vliv na rozsah rotace má zatížení kloubů. Tlak může rotace výrazně omezit (Dylevský, 2000).

Flexe a extenze, pohyb probíhající většinou v sagitální rovině, není zdaleka jednoduchým pohybem, nýbrž je výsledkem složité řady dějů. V současné době se uznává, že během flexe a extenze se kombinují tři pohyby:

1. iniciální rotace, při níž se tibie točí dovnitř. Osa této rotace jde z hlavice femuru do středu laterálního kondylu, takže laterální kondyl se otáčí, mediální kondyl se posouvá. Počáteční rotací se uvolní ligamentum cruciatum anterius. Tento pohyb se označuje jako odemknutí kolena.
2. valivý pohyb, uskutečňuje flexi po počáteční rotaci a probíhá v meniskofemorálních kloubech – femur se valí po plochách tvořených tibií a menisky.
3. při dosažení flexe asi 20° klouzavý pohyb kondylů femuru společně s menisky po tibiálním plató.

Dle Menschikovy teorie, rozpracované W. Müllerem (1982), probíhají oba pohyby (valivý a klouzavý) současně, pouze se postupně mění jejich vzájemný poměr.

V závěrečné fázi flexe se stále zmenšuje kontakt femuru s tibií a menisky se posunují po tibií dozadu. Flexe kolenního kloubu se tedy dokončuje v meniskotibiálním spojení, přičemž posun zevního menisku po tibií je mnohem větší (asi 12 mm) než posun menisku vnitřního (asi 6 mm) (Čihák, 2001; Dylevský, 2000).

Při extenzi jde celý děj opačně: extenze začíná posuvným pohybem dopředu, pokračuje valivým pohybem femuru po kondylech a končí doplněna „závěrečnou rotací“ tibie zevně, která způsobí opětné uzamknutí kolenního kloubu (Čihák, 2001).

Příčinou těchto různých pohybů je tvar kloubních ploch, průběh a uspořádání hlavních vazů kloubu. Z tvaru kloubních ploch má největší význam nesoustředné zakřivení kondylů v sagitální rovině. Díváme-li se na kondyly femuru z boku, vidíme, že jednotlivé části kloubní plochy mají různý poloměr křivosti, který se dorzálně postupně zmenšuje, čímž narůstá zakřivení kondylu. Z těchto důvodů neexistuje stálá osa pohybu, nýbrž se mění v závislosti na stupni flexe. Hovoříme o tzv. instantním centru rotace (Bartoníček, 1986). Koordinaci těchto tří pohybů jistí zkřížené vazy, které brání posunům kostí a jako centrální stabilizátory ovládají souhru jednotlivých složek pohybu při flexi a extenzi (Dylevský, 2000).

4 Poranění kolenního kloubu

4.1 Poranění menisků

Nejčastějším postižením kolena je poranění menisků, přičemž poranění vnitřního menisku je 5-8 krát častější než zevního. K akutnímu poranění menisku dochází nejčastěji mezi 20. až 30. rokem věku, v pozdějším věkovém období přibývají poškození degenerativní. Poranění menisků vzniká nejčastěji násilnou rotací bérce při zatížené dolní končetině, nebo jako součást komplexních poranění vazivového aparátu, nebo v důsledku chronické nestability. U starších pacientů může dojít k poškození degenerativně změněného menisku i při běžných aktivitách, např. při dřepu. Poranění menisku působí bolest při chůzi po nerovném terénu a při prudších rotacích na zatížené končetině. Častý je pocit přeskokování v kloubu a pocit nejistoty. V klidu obtíže většinou mizí. Některé typy lézí mohou způsobit vznik blokády (ustrnutí kolena ve flexi)(Dungl a spol., 2005).

Poškozené (roztržené) menisky je obvykle nutné z kolenního kloubu odstranit. Neodstraněné chrupavky blokují pohyb kloubu nebo poškozují chrupavky kloubních konců (Dylevský, 2000). Nový přístup k léčení poškozených menisků přináší endoskopická chirurgie. Artroskopické operace menisků můžeme rozdělit na resekční (odstranění poškozené části menisku – parciální a subtotální menisektomie) a záchovné (sutury). Při rozhodování, zda trhlinu sešít, nebo poškozenou část menisku odstranit, musíme vzít v úvahu různé faktory: cévní zásobení menisku v místě trhliny, stáří trhliny, degenerativní změny menisku a stabilitu kolenního kloubu (Dungl a spol., 2005). Vhodnou ortézou po artroskopické operaci menisků je delší typ měkké kolenní bandáže s dlahami nebo rámová kolenní ortéza (viz 10.3 a 10.5).

4.2 Poranění vazivového aparátu

Poranění vazivového aparátu vznikají přímým, nebo častěji nepřímým mechanismem za vyvinutí vnější síly na kloub mimo fyziologický rozsah pohybu. Většinou se jedná o úrazy sportovní (až 70%). Poškozen bývá vazivový aparát (postranní vazy, zkřížené vazy, kloubní pouzdro), menisky a někdy kloubní plochy, zejména jejich chrupavčité kryt. U vazů rozlišujeme 3 stupně jejich postižení – natažení vazů (distenze), částečné přetržení vazů (parciální ruptura) a úplné přetržení vazů (totální ruptura).

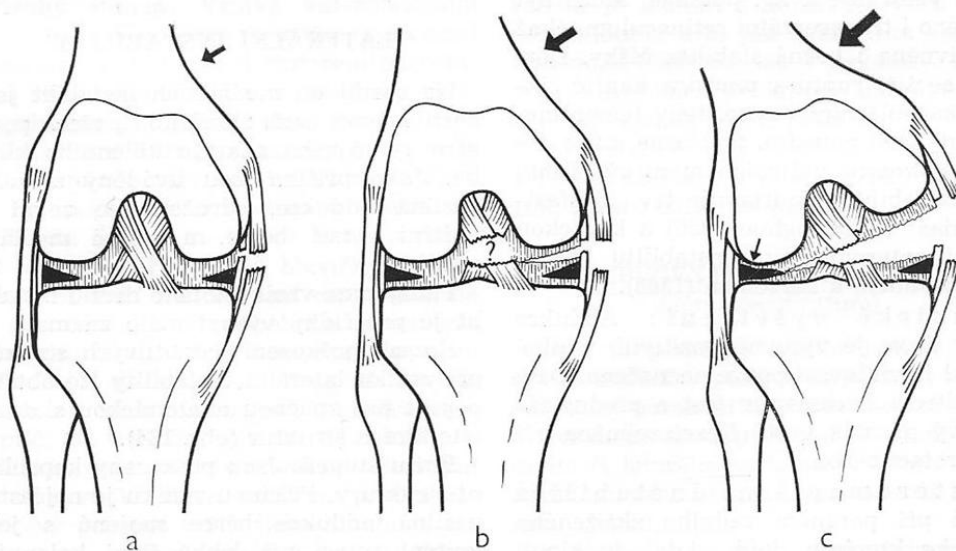
Základním projevem poranění vazivového aparátu je nestabilita kolenního kloubu. Při klinických projevech nestability kolenního kloubu dochází k dalšímu poškozování

nitrokloubních struktur (menisků a kloubní chrupavky) a distenzi kloubního pouzdra, což vede k zhoršování obtíží.

Klasifikace nestabilit (volně podle Hastingsse, 1979)

- I. Nestability s primární lézí kapsulárních stabilizátorů
 1. Mediální nestability (abdukčně-zevně rotační)
 2. Laterální nestability (addukčně-rotační)
 3. Hyperextenzní nestability
- II. Izolované léze zkříženého vazů
 1. Izolované léze předního zkříženého vazů
 2. Izolované léze zadního zkříženého vazů

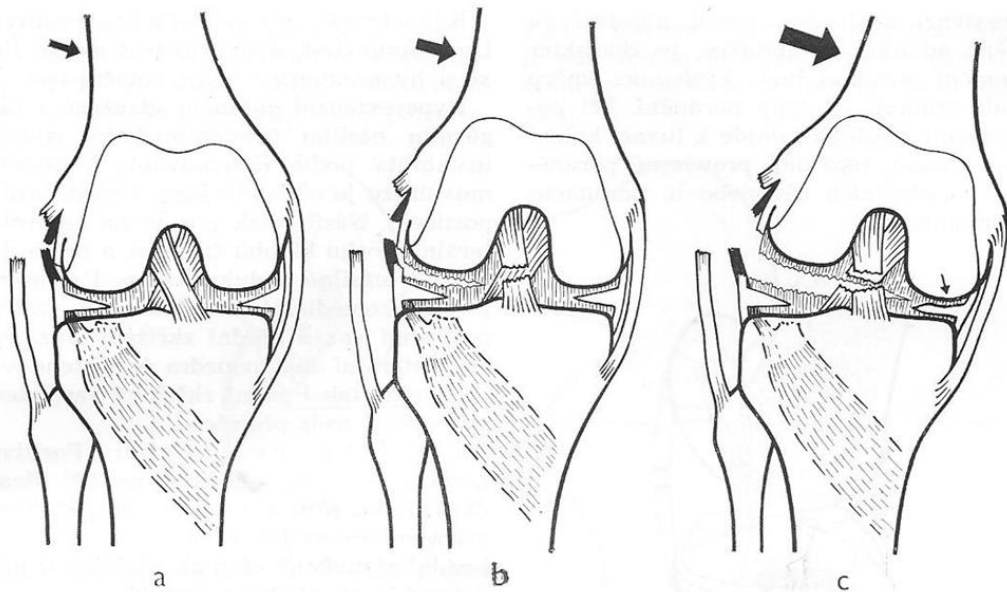
Mediální nestability jsou nečastější (90%). Vznikají násilnou abdukci a zevní rotací bérce nebo působením přímého násilí na kloub ze zevní strany. Nejdříve dochází k poškození vnitřního postranního vazů, kloubního pouzdra a menisků. Při dalším působení násilí dochází k poškození jednoho většinou předního nebo při velkém násilí obou zkřížených vazů (Dungl a spol., 2005) (obr.5)



Obrázek 5 - Mediální nestabilita (ČECH, O.; SOSNA, A.; BARTONÍČEK, J. *Poranění vazivového aparátu kolenního kloubu*. 1. vydání. Praha: Avicenum, zdravotnické nakladatelství, 1986. strana 139)

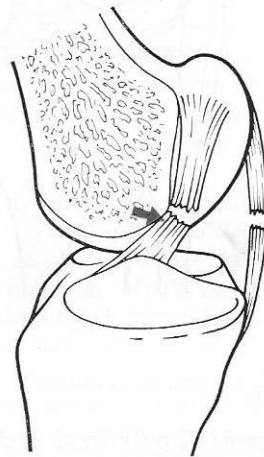
Laterální nestability jsou méně časté (5%). Vznikají násilnou addukcí a rotací bérce nebo působením přímého násilí na kloub z vnitřní strany. Nejdříve dochází k poškození zevního postranního vazů, kloubního pouzdra a menisků. Při dalším působení násilí

dochází k poškození zkřížených vazů a složitého komplexu postero-laterálních struktur. Může dojít k poranění nervu peroneus communis (Dungl a spol., 2005) (obr.6)



Obrázek 6 - Laterální nestabilita (ČECH, O.; SOSNA, A.; BARTONÍČEK, J. *Poranění vazivového aparátu kolenního kloubu*. 1. vydání. Praha: Avicenum, zdravotnické nakladatelství, 1986. strana 141)

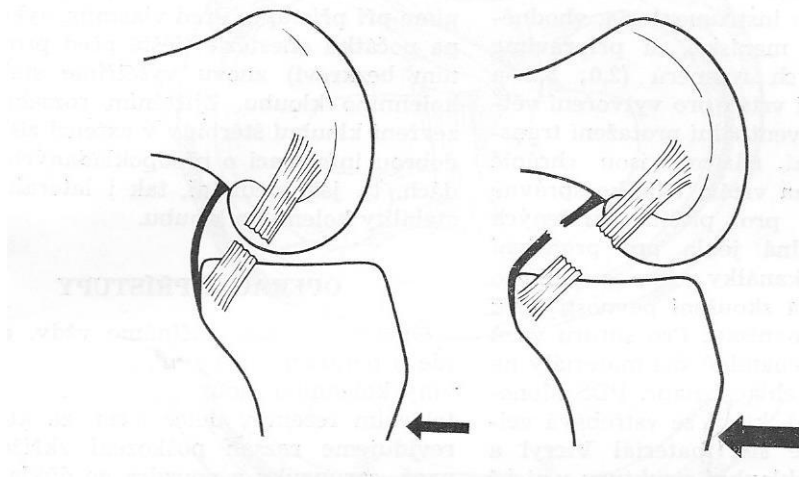
Hyperextenzní nestability jsou vzácná, ale většinou závažná poranění. Vznikají násilnou hyperextenzí. Podle stupně násilí dochází k poškození zadního pouzdra, jednoho nebo obou zkřížených vazů a menisků (Dungl a spol., 2005) (obr.7)



Obrázek 7 - Hyperextenzní poranění (ČECH, O.; SOSNA, A.; BARTONÍČEK, J. *Poranění vazivového aparátu kolenního kloubu*. 1. vydání. Praha: Avicenum, zdravotnické nakladatelství, 1986. strana 142)

Izolovaná léze předního zkříženého vazů vzniká nepřímým mechanismem násilnou vnitřní rotací bérce během konečné fáze extenze kloubu.

Izolovaná léze zadního zkříženého vazů vzniká působením přímého násilí na přední plochu kloubu ve flexi. Typickým příkladem je poranění způsobené nárazem o palubní desku při autohavárii. Při pokračujícím násilí dojde kromě poranění zadního zkříženého vazů i k roztržení dorzální části pouzdra, včetně distenze šlachy m. popliteus (Čech, 1986) (obr.8).



Obrázek 8 - Izolovaná léze zadního zkříženého vazů a dorzální části pouzdra ((ČECH, O.; SOSNA, A.; BARTONÍČEK, J. *Poranění vazivového aparátu kolenního kloubu*. 1. vydání. Praha: Avicenum, zdravotnické nakladatelství, 1986. strana 143)

Chronické nestability kolenního kloubu vznikají na základě nezhojených nebo špatně zhojených vazivových poranění. Lehké nestability při insuficienci postranních vazů jsou většinou kompenzovány funkcí dynamických stabilizátorů (svalů) a jsou funkčně nevýznamné. Při insuficienci zkřížených vazů dochází k postupné distenzi sekundárních stabilizátorů a zhoršování nestability. Funkční nestabilita s častými projevy „vypadávání kolena“ („giving way“) vede k poškození menisků, kloubní chrupavky a rozvoji artrotických změn (Dungl a spol., 2005).

Pro lehkou nestabilitu kloubu je vhodná měkká bandáž kolena s dlahami (viz 10.3), pro těžkou nestabilitu rámová kolenní ortéza (viz 10.5). V případě potřeby fixace lze použít kolenní imobilizační ortézu (viz 10.7).

4.3 Poranění kloubní chrupavky

Osteochondrální a chondrální zlomeniny jsou nejčastěji lokalizovány na mediálním a laterálním kondylu femuru a na patele. Úrazové defekty chrupavky vznikají přímým nebo nepřímým mechanismem. Příkladem přímého mechanismu je přímý náraz na

koleno při dopravní nehodě nebo při sportu. Většina defektů ale vzniká mechanismem nepřímým. Příčinou jsou kompresně rotační síly vedoucí ke zranění kondylů femuru nebo střížné síly při luxaci pately vedoucí k odtržení osteochondrálního fragmentu z mediálního okraje pately a laterálního okraje laterálního kondylu femuru. Při akutní dislokované osteochondrální zlomenině se můžeme setkat s výraznou bolestí a omezenou hybností až blokádu kloubu. Chondrální zlomeniny se projevují neurčitou bolestí a mírnými otoky nebo lokalizovanou bolestí se zadržáváním (Dungl a spol., 2005). Po operaci (odstranění nebo refixaci fragmentů) kolenní kloub fixujeme pomocí kolenní imobilizační ortézy (viz 10.7)

4.4 Luxace a zlomeniny pately

Nejčastějším mechanismem vykloubení číšky je přímý pád nebo úder na číšku, kdy dojde k přetrhání vazivových struktur a tím pádem k dislokaci číšky. Číška se může ale i nemusí sama vrátit na své místo. Mechanismus zlomeniny číšky je stejný jako při vykloubení číšky, tedy přímý pád na koleno. Pro korekci nežádoucích pohybů pately je možné použít ortézu pro stabilizaci pately (viz 10.4).

5 Onemocnění kolenního kloubu

5.1 Gonartróza

Gonartróza je nezánettivé degenerativní onemocnění kolenního kloubu charakterizované nadměrným opotřebením kloubní chrupavky, subchondrální sklerózou, tvorbou osteofytů a změnami měkkých tkání, které zahrnují synoviální membránu, kloubní pouzdro, kloubní vazy i svaly (Dungl a spol., 2005).

Rozlišujeme gonartrózu primární a sekundární.

Primární gonartróza je předčasné nebo nadměrné opotřebení chrupavky. Vzniká spontánně většinou ve středním věku. Častěji postihuje ženy a pacienty s nadváhou.

Sekundární gonartróza vzniká na kloubu, který byl v minulosti postižen jiným patologickým procesem. Různé typy poranění, deformity a onemocnění jsou schopny vyvolat počáteční poškození chrupavky, které později vede k rozvoji gonartrózy. Sekundární gonartróza je častější než primární a postihuje častěji muže. Vzniká nezávisle na věku (Dungl a spol., 2005).

Gonartróza je degenerativní onemocnění a nemá celkové projevy. Příznaky jsou omezeny na kolenní klouby. Převládajícím příznakem je bolest. Bolest je nejdříve tupá, intermitentní, zhoršuje se při pohybu a zátěži kloubu a ustupuje v klidu. Typická bývá bolest na začátku pohybu. Bolest se stupňuje. Později se objevuje i bolest klidová, která je pravděpodobně důsledkem hyperemie a intraosální hypertenze v subchondrální kosti. Příznačně je bolest horší při poklesu barometrického tlaku před nástupem nevlídného počasí. Paradoxně intenzita bolesti nemusí odpovídat stupni degenerativního postižení kloubu na RTG snímku. To může být způsobeno individuálními rozdíly v prahu vnímání bolesti, rozdíly v pohyblivosti kloubu a velikostí zatěžování kloubu. Dalším příznakem jsou drásoty v kloubu. Kloub má sklon tuhnout po období klidu (zamrzání kloubu, ranní ztuhlost). Postupně dochází k omezování pohyblivosti a vzniku osových deformit (Dungl a spol., 2005). Ke korekci a prevenci progresu osových deformit používáme speciální korekční ortézy. Pro odlehčení kloubu je možné použít rámovou kolenní ortézu (viz 10.5).

5.2 Poruchy femoropatelárního skloubení

Chondropatie pately (chondromalacie), Femoropatelární bolestivý syndrom (anterior knee pain)

Chondropatie pately je časté, ne zcela objasněné onemocnění. Při chondropatii dochází k patologickým změnám chrupavky pately. Počáteční patologické změny probíhají v hluboké radiální vrstvě chrupavky. Nejdříve dochází ke změknutí chrupavky, další fází degenerace je fibrilace. Pokud je změkklá chrupavka dále zatěžována, změny progredují, až postihnou všechny vrstvy chrupavky. Termín chondropatie pately je často nesprávně používán pro každou bolest vycházející z femoropatelárního skloubení bez patologických změn chrupavky pately. Diagnózu chondropatie pately je nutno vyhradit pro pacienty s ověřenými změnami chrupavky pately. Stupeň změn chrupavky nemusí přímo korelovat se subjektivními obtížemi. Při artroskopii pro jiné obtíže nalzáme často chondropatii asymptomatickou. Naopak u mladých dívek s typickými patelárními obtížemi je často chrupavka normálního vzhledu. V klinické praxi je pro označení FP obtíží vhodnější používat termín FP bolestivý syndrom nebo „anterior knee pain“ (Dungl a spol., 2005). Pro poruchy femoropatelárního skloubení je možné použít ortézu pro stabilizaci pately (viz 10.4).

5.3 Choroby z přetížení

5.3.1 Morbus Osgood-Schlatter

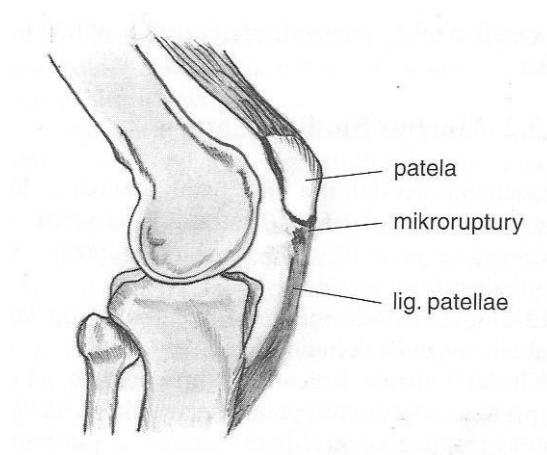
Relativně časté postižení proximální apofýzy tibie (tuberozity tibie). Nejčastěji jsou postiženi aktivní chlapci mez 10. až 15. rokem věku, postižení může být oboustranné (40%). Jedná se o trakční tendinitidu a parciální avulzi apofýzy (avulzní zlomeninu) s následnou nekrózou odtržené části. Vyvolávajícím momentem je opakovaný tah extenzorového aparátu na apofýzu přes ligamentum patellae. Projevuje se bolestí v oblasti tuberozity tibie po námaze. Lokálně pozorujeme otok a zduření měkkých tkání. Zduření je bolestivé, bolest se zhorší při aktivní extenzi proti odporu. (Dungl a spol., 2005). Při terapii používáme k odlehčení úponu lig. patellae speciální pásky a patelární bandáže (viz 10.1).

5.3.2 Morbus Sinding-Larsen

Jedná se o osteochondrózu dolního pólu pately v důsledku přetížení opakovaným tahem extenzorového aparátu. Nejčastěji postihuje mladistvé ve věku 10 až 14 let. Projevuje se bolestí při chůzi do schodů a při běhu. Na dolním pólu pately je tlaková citlivost a hmatné zduření. Může se zaměnit s infrapatelární burzitidou (Dunzl a spol., 2005). K odlehčení pately a lig. patellae používáme speciální pásky a patelární bandáže (viz 10.1).

5.3.3 Tendopatie lig. patellae (skokanské koleno)

Jedná se o tendopatii v oblasti proximálního úponu lig. patellae a je důsledkem nezhojených mikroruptur v lig. patellae (obr.9). Postihuje zejména sportovce se zvýšenou zátěží extenzorového aparátu. Postižení může být spojeno s chondropatií pately a dysplazií extenzního aparátu kolena. Lehčí formy se projevují bolestí při zátěži, u nejtěžších forem může být bolest i klidová. Při klinickém vyšetření nalezneme tlakovou bolestivost nebo zduření pod dolním pólem pately. Aktivní extenze kolena proti odporu je bolestivá (Dunzl a spol., 2005). Při terapii používáme stejně jako u předchozích dvou chorob k odlehčení lig. patellae speciální pásky a patelární bandáže (viz 10.1).

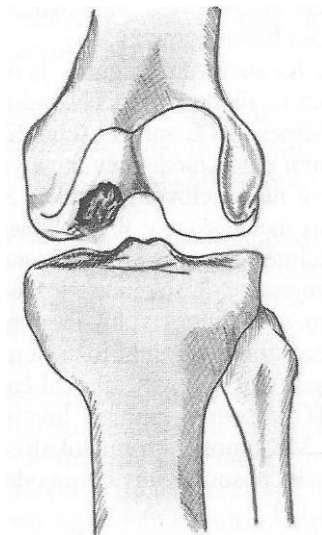


Obrázek 9 - Tendopatie lig. patellae (DUNGL, P. *Ortopédie*. 1. vyd. Praha : Grada, 2005. strana 958)

5.4 Disekující osteochondróza

Disekující osteochondróza je lokální aseptická subchondrální kostní nekróza postihující kloubní povrchy predilekčních lokalit. Dochází při ní k nekróze ohraničeného ložiska subchondrální kosti. Pokud není léčena, nebo se spontánně nezhojí, dochází k oddělení

fragmentu nekrotické kosti od okolní kosti (vzniká disekát). Později pak dochází k degenerativním změnám nad ním ležící kloubní chrupavky a k jejímu odtržení. Typické lokalizace disekující osteochondrózy jsou nejčastěji na mediálním kondylu femuru (80%) (obr.10), na laterálním kondylu (15%) a vzácně na patele. Počáteční stadia choroby probíhají často asymptomaticky. Teprve s rozvojem choroby jsou zřejmější. Bývá to tupá bolest po námaze, bolest při dotažení extenze, pocit zadrhávání, drobné výpotky. Po uvolnění disekátu a vytvoření kloubní myšky dochází k blokádam (Dungl a spol., 2005). Při konzervativní léčbě používáme k fixaci kloubu kolenní imobilizační ortézu (viz 10.7), po operační léčbě pak aplikujeme měkkou bandáž kolena s dlahami (viz 10.3), nebo rámovou kolenní ortézu (viz 10.5).



Obrázek 10 - Disekující osteochondróza (DUNGL, P. *Ortopedie*. 1. vyd. Praha : Grada, 2005. strana 959)

5.5 Morbus Ahlbäck (aseptická nekróza mediálního kondylu femuru)

Idiopatická aseptická nekróza mediálního kondylu femuru je vzácné onemocnění, postihující starší pacienty (nad 60 let), častěji ženy. V některých případech onemocnění rychle progreduje. Typická je silná bolest na mediální straně kolena s náhlým začátkem. Bolest se zhoršuje při zátěži, později je klidová a noční. Bolest bývá doprovázena sekundární synovialitidou s výpotky. V dalším průběhu dochází k omezení hybnosti a vzniku varózní deformity kolena (Dungl a spol., 2005).

5.6 Různá postižení

Burzitidy v okolí kolenního kloubu

Nejčastěji bývá postižena burza prepatelární a infrapatelární, méně často menší burzy pod postranními vazy a pod šlachou m. sememembranosus. Prepatelární burzitida je zánětlivá afekce burzy z přetížení nebo v důsledku infekce. Burzitidy z přetížení vznikají nejčastěji u osob, které jsou nuceny při práci delší dobu klečct. Dojde ke ztluštění stěny burzy, kůže nad ní je zhrubělá. Burza je bolestivá na pohmat a dochází ke zmnožení synoviální tekutiny.

Popliteální cysta (Bakerova cysta)

Cystické zduření uložené většinou v mediální části popliteální jamky. Symptomatická popliteální cysta u dospělých většinou komunikuje krčkem s kloubní dutinou a souvisí s nitrokloubním drážděním (léze menisku, gonartróza). Vzniká buď zvětšením (distanzí) gastroknemiosememembranózní burzy nebo herniací synoviální membrány přes zadní kloubní pouzdro zvýšeným tlakem synoviální tekutiny v kolenním kloubu. Velké cysty bývají u revmatiků, mohou distálně zasahovat až do střední části lýtka. Tyto velké popliteální cysty mohou někdy i prasknout a vyvolat klinicky obraz podobný hluboké žilní trombóze. Zduření v popliteální krajině působí pocit napětí a tlaku. Dostatečně zvětšené cysty někdy omezují funkci kolena.

Ganglion (cysta) menisku

Ganglion menisku je relativně vzácná afekce. Častěji je postižen laterální meniskus. Často se vyskytuje současně s lézí menisku. Typické jsou degenerativní změny a horizontální léze ve střední třetině laterálního menisku. Většinou prominuje z báze menisku do kloubní štěrbiny (parameniskeální ganglion). Projevuje se rezistencí v oblasti kloubní štěrbiny (častěji zevní). Rezistence více prominuje v extenzi kolena, při flexi se zmenší. Pacienti udávají necharakteristické pozátěžové bolesti, intermitentní výpotky a někdy noční bolesti.

Synoviální pliky

Podle anatomické lokalizace rozlišujeme pliku suprapatelární, mediopatelní a infrapatelní. Jedná se o zbytky embryonálního septa oddělujícího různé části pouzdra. Pliky jsou většinou asymptomatické. V důsledku jednorázového poranění nebo opakovaného přetížení může dojít k jejich zesílení a ztrátě elasticity. Takto změněná plika může být zdrojem mechanického dráždění. Vzácným, ale relativně nejčastějším zdrojem obtíží bývá plika mediopatelní. Symptomatická mediopatelní plika se

napíná v 30-60° flexi kolena přes mediální kondyl femuru, eventuálně se vklíní mezi mediální kondyl a patelu. Je fibrózně změněná, zesílená a má sníženou elasticitu. Mohou být přítomny známky lokální synovialitidy a změny na chrupavce mediální fazety pately a mediálního kondylu femuru (změknutí, fibrilace). Nejčastějšími příznaky jsou bolestivost nad mediálním kondylem femuru, lehké otoky a hmatné přeskokování vazivového pruhu mezi mediálním kondylem femuru a mediálním okrajem pately (Dunl a spol., 2005).

6 Vrozené a vývojové vady

6.1 Vrozená dislokace kolena

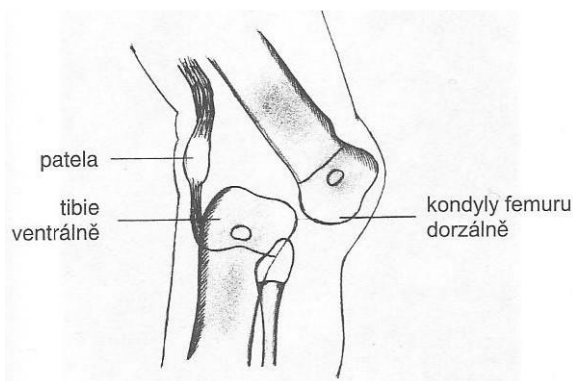
Dislokace kolena je vzácná vrozená deformita. Kolenní klub novorozence je v hyperextenzi a m. quadriceps femoris je zkrácen. Dělí se na tři typy:

Typ 1: Genu recurvatum – koleno je v hyperextenzi, ale může být flektováno do 90° flexe.

Typ 2: Subluxace – tibia je subluxována dopředu před femur, ale je možná repozice v různých stupních flexe.

Typ 3: Luxace – tibia je opět subluxována dopředu před femur, ale vzhledem k těžké kontraktuře m. quadriceps femoris koleno nelze flektovat a není možná repozice (obr.11).

Při konzervativní terapii mírnějších deformit (pasivní cvičení, protahování zkrácených struktur, trakce), se po dosažení 60° flexe k udržení korekce používají snímatelné dlahy nebo Pavlíkovy třmeny (primárně určené zejména k léčbě vrozených dysplazií, subluxací a luxací kyčelních kloubů).



Obrázek 11 – Vrozená luxace kolena (DUNGL, P. *Ortopedie*. 1. vyd. Praha : Grada, 2005. strana 955)

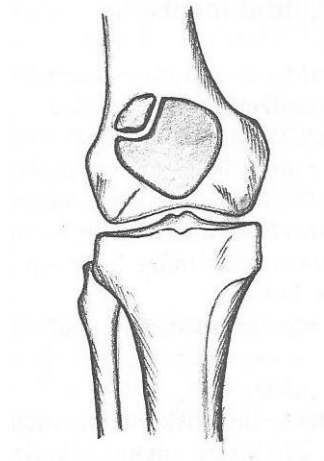
6.2 Vrozená luxace pately

Luxace pately je vzácná deformita, při které je patela dislokována zevně na femuru a je zde fixována ve flexi i extenzi. Luxace pately bývá spojená s flekční deformitou. Aktivní extenze kolene je omezená, koleno vbočené, tibia rotovaná zevně a rovněž tuberositas tibiae umístěno zevně. Při této deformitě je indikována časná chirurgická

rekonstrukce celého extenzního aparátu a následná dočasná fixace např. pomocí kolenní imobilizační ortézy.

6.3 Patella bipartita, patella partita

Patella partita je vrozená anomálie pately, když patela vzniká z více osifikačních center. Nejčastěji vzniká ze samostatného jádra horní zevní část pately – patella bipartita a je oddělená, se zbytkem pately spojená fibrokartilaginózní tkání (obr.12). Tato anomálie obvykle nečiní žádné obtíže, pouze občas se u sportovně aktivních jedinců můžeme setkat s bolestivou patelou bipartitou, která obvykle dobře reaguje na konzervativní léčbu – klid, protahování m. quadriceps femoris, patelární bandáž – infrapatelární páska (viz 8.1).



Obrázek 12 – Patella bipartita (DUNGL, P. *Ortopedie*. 1. vyd. Praha : Grada, 2005. strana 955)

7 Neurologická postižení

Nejčastějším neurologickým postižením, které má vliv na pohybový aparát je hemiparéza jako následek cévní mozkové příhody. Hemiparéza se projevuje semiflexním držením horní a extenzním dolní končetiny, chyběním souhybů horní a cirkumdukci dolní končetiny. Postižená dolní končetina je v extenzním držení v koleně a plantární flexi, někdy s inverzí.

Mezi další neurologická postižení patří neuropatické bolesti (např. u diabetické polyneuropatie), neurogenní klaudikace způsobená stenózou bederního páteřního kanálu, paréza jedné nebo obou dolních končetin způsobená lézí míšních kořenů n. peroneus, n. tibialis a n. femoralis, Parkinsonova choroba (Neurologické příčiny poruch chůze ve stáří, <http://zdravi.euro.cz>, 2016). Vhodnou ortézou po hyperextenzní držení a nestabilitu kolena je měkká bandáž kolena s dlahami (viz 10.7) s uzamykatelným kloubem s možností nastavení rozsahu pohybu.

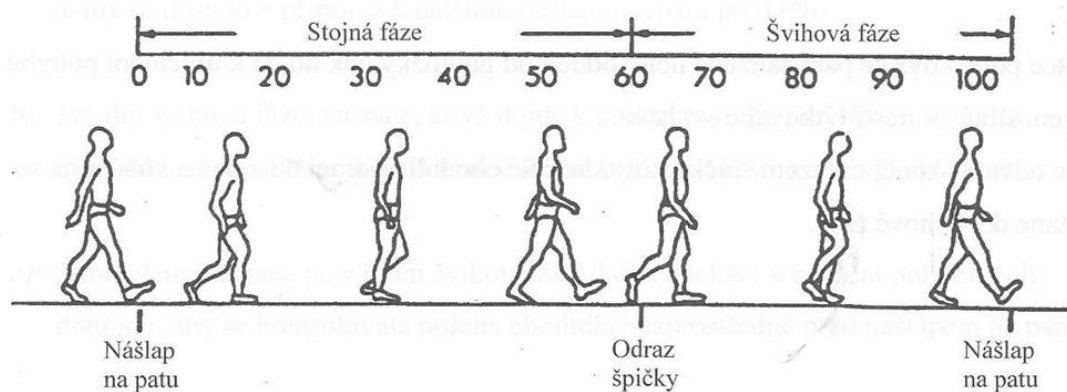
8 Chůze člověka

Normální chůzi člověka tvoří série rytmických a střídavých pohybů končetin a trupu, které vedou k posouvání těžiště vpřed (Kaphingst, 2004). Normální chůze umožňuje pohyb s vynaložením minimálního úsilí a racionální spotřebu energie. Každé narušení harmonického, rytmického pohybu ovlivní do značné míry rytmus chůze, sníží frekvenci kroků a ztíží vzájemné pohyby konkrétních segmentů těla (Husić, 2003). Chůze je pro člověka základní forma bipedální lokomoce. Další formy jsou běh, skok, sed. Patří sem však také i jiné formy lokomoce, jako jsou plazení, šplh, plavání, atd. (Patobiomechanika a patokinesiologie, <http://biomech.ftvs.cuni.cz>, 2016).

Základem systematické léčby patologické chůze v případech, kdy je některá část pohybového aparátu poškozena v důsledku poranění nebo onemocnění a v případech, kdy se používají ortotické pomůcky je pochopení normální chůze člověka.

8.1 Cyklus kroku

Jeden cyklus kroku sestává z činností probíhajících mezi nášlapem na patu jedné končetiny a končí následným nášlapem na patu stejné končetiny. Během každého cyklu kroku prochází každá končetina jednou stojnou a jednou švihovou fází (Kaphingst, 2004).(obr.13)



Obrázek 13 - Cyklus kroku (KAPHINGST, W.; HEIM, S. *Ortotika, základy ortotiky dolních a horních končetin*. Praha : Fopto, 2004. strana 19)

8.1.1 Stojná fáze

Stojnou fázi kroku dále rozdělujeme na:

- Nášlap na patu: stojná fáze začíná v okamžiku, kdy se při nakročení dotkne pata podložky.
- Plný kontakt nohy: krátce po nášlapu na patu se dotkne země také celé chodidlo.
- Střední stojná fáze: těžiště těla se nalézá vertikálně nad zatíženou nohou.
- Fáze odrazu: časový úsek mezi uvolněním paty a odrazem špičky od podložky.

8.1.2 Švihová fáze

Rozdělení švihové fáze:

- Zrychlení: Švihová fáze začíná momentem, ve kterém se špička oddělí od země. V tomto okamžiku se musí pohyb chodidla zrychlit, aby se chodidlo dostalo do švihu a aby se dostalo před tělo.
- Střední švihová fáze: Průkmit nohy pod těžištěm těla. V tomto okamžiku musí být končetina dostatečně nadzvednuta (flexe v kyčli a flexe v koleni) aby nedošlo k dotyku se zemí.
- Zpomalení: brždění pohybu nohy, aby se kontrolovala poloha chodidla před nášlapem na patu.

8.1.3 Dvojitá opora

Během chůze dochází k fázi, kdy jsou obě končetiny v kontaktu se zemí. Je to fáze mezi odvalením chodidla a odrazem špičky na jedné končetině a mezi nášlapem na patu a plným kontaktem chodidla na protilehlé končetině. Při stoupající rychlosti chůze se snižuje délka fáze dvojitě opory. Nepřítomnost dvojitě opory se využívá k odlišení chůze od běhu (Kaphingst, 2004).

8.2 Anomálie chůze při poškození pohybového aparátu

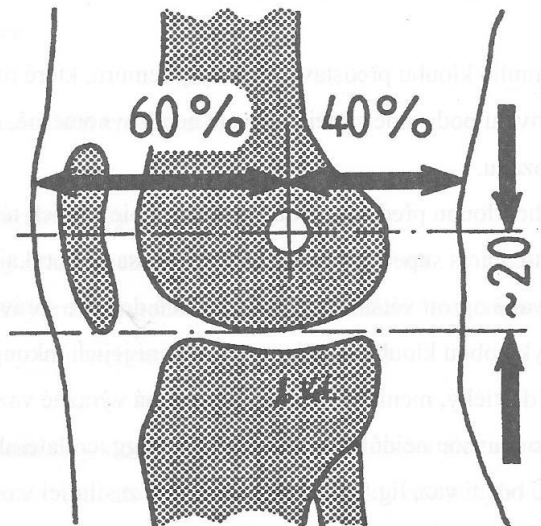
V důsledku patologických změn nosného a pohybového aparátu dochází ke změnám běžného stereotypu chůze. V závislosti na druhu a lokalizaci postižení můžeme pozorovat různé anomálie např.:

- naklánění pánve ve frontální rovině laterálně ke zdravé končetině
- větší zvedání kyčle
- rotace v kyčli dovnitř nebo zevně
- cirkumdukce (přehnaný laterální stranový švih)
- abnormální šířka kroku
- nadměrné mediální nebo laterální zatížení nohy
- naklánění trupu dopředu
- hyperlordóza a hyperextenze trupu
- hyperextenze kolene
- nestabilita kolene
- nedostatečná aktivita zvedáče nohy – stepáž
- nedostatečný odraz
- chůze po špičkách
- poruchy rytmu chůze
- ostatní, včetně abnormálního pohybu paží a trupu (Kaphingst, 2004)

9 Ortotika dolních končetin

Ortély jsou ortopedické léčebné prostředky a pomůcky. Slouží k rekonstrukci nebo náhradě zhoršené nebo ztracené funkce pohybového ústrojí. Zatímco protézy nahrazují některou tělní část, ortély nahrazují nebo podporují biomechanické funkce (Kaphingst, 2004). Indikací a výrobou ortéz se zabývá technicko-medicínský obor nazývaný ortotika.

U ortotického vybavení kolenního kloubu je důležitá kinematika kloubů. Jak již bylo popsáno v kapitole 3.2, nemá kolenní kloub stálou osu pohybu. V ortotice proto používáme kompromis, který by odpovídal přirozenému středu. Tento kompromis se nazývá kompromisní osou kolene (Husić, 2003) (obr.14).



Obrázek 14 - Kompromisní osa kolenního kloubu (KAPHINGST, W.; HEIM, S. *Ortotika, základy ortotiky dolních a horních končetin*. Praha : Fopto, 2004. strana 9)

9.1 Klasifikace ortéz

Existuje mnoho způsobů, jak lze kolenní ortély rozdělit podle jednotlivých kritérií. V literatuře jsou rozděleny do mnoha kategorií. Zde si popíšeme dělení dle několika základních kategorií:

- způsob výroby – sériově nebo individuálně zhotovované ortély

- materiál – ortézy z elastických nebo pevných materiálů, s dlahami plastovými nebo kovovými
- účel - ortézy léčebné, kompenzační, sportovní, trvalé nebo dočasné
- konstrukce – ortézy statické nebo dynamické
- funkce – fixační, stabilizační, redresní atd.

9.2 Funkční účinek ortéz

Každé poškození kolenního kloubu má svůj specifický charakter, který ovlivňuje některou jeho funkci. Vzniklé poruchy budou korigovány příslušnými typy ortéz, jejichž funkční vlastnosti jsou:

- stabilizace
- imobilizace
- mobilizace
- korekce
- odlehčení
- limitace pohybu

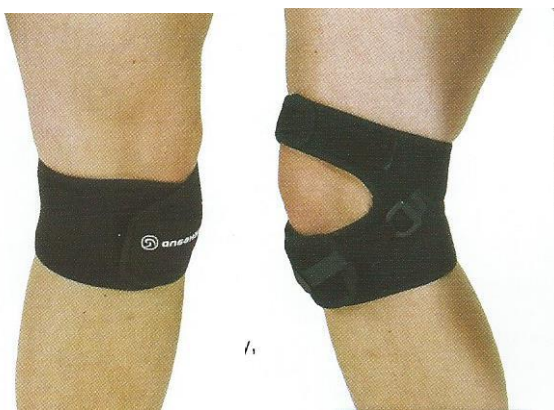10 Ortézy kolenního kloubu

U sériově vyráběných kolenních ortéz existuje pro každý typ nepřeberné množství poddruhů a modifikací v závislosti na výrobci, kterých na našem trhu působí celá řada. Při výběru nevhodnější ortézy hraje nejdůležitější roli její funkčnost a zdravotní nezávadnost, dále pak použitý materiál, technologie a estetičnost. Dalšími faktory, které ovlivňují výběr ortézy, jsou zkušenosti ortotika-protetika s jednotlivými druhy ortéz, náročnost úprav a seřizování a z pohledu uživatele náročnost snímání a nasazování, náročnost údržby a v neposlední řadě cena/úhrada pojišťovny. Při volbě správné ortézy je tedy nutné pečlivě zvážit všechny tyto faktory.

V případech, kdy nelze aplikovat žádnou z dostupných sériových ortéz, se ortézy zhotovují individuálně, na základě měr odebraných přímo na těle konkrétního pacienta. Jde především o případy různých tvarových deformit nebo extrémních rozměrových velikostí, které nemůže sériová výroba i při velké škále velikostí postihnout. Individuálně zhotovené ortézy jsou zpravidla účinnější a lépe padnoucí, a proto vhodné i pro pacienty se standardními rozměry. Jejich výroba je však obvykle finančně náročnější, a proto zdravotní pojišťovny nebo i pacienti samoplátci upřednostňují ortézy sériové výroby.

10.1 Infrapatelární páska

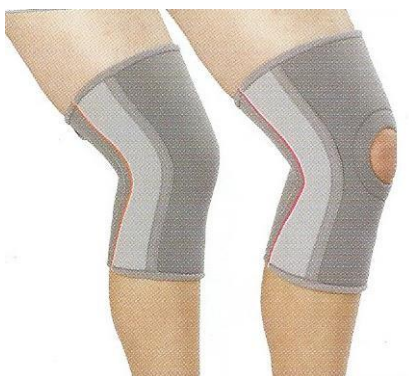Infrapatelární páska (obr.15) je ortéza pro odlehčení úponu šlachy pately. Je to jednoduchá textilní páska s měkkou (silikonovou) pelotou působící tlakem na úpon šlachy pately, čímž snižuje napětí šlachy a zmírňuje bolest. Může být také vybavena kotvou zabraňující rotaci ortézy. Používá se např. při léčbě tendopatie lig. patellae, morbus Osgood-Schlatter a patella bipartita.



Obrázek 15 - Infrapatelární páska (MEDICAL - Katalog výrobků Otto Bock ČR s.r.o.)

10.2 Měkká bandáž kolena

Kolenní ortéza pro prohřátí a zpevnění pomocí komprese (obr.16). Je to návlek z elastického materiálu, může být i s otvorem pro patelu. Může být také vyztužena postranními spirálovými dlahami, které slouží k zabránění rolování ortézy. Používá se pro bolesti kolena bez pocitů nestability, při přetížení nebo při podráždění měkkých tkání. Také ji lze použít preventivně pro zpevnění kloubu při sportu nebo jiné očekávané zátěži.

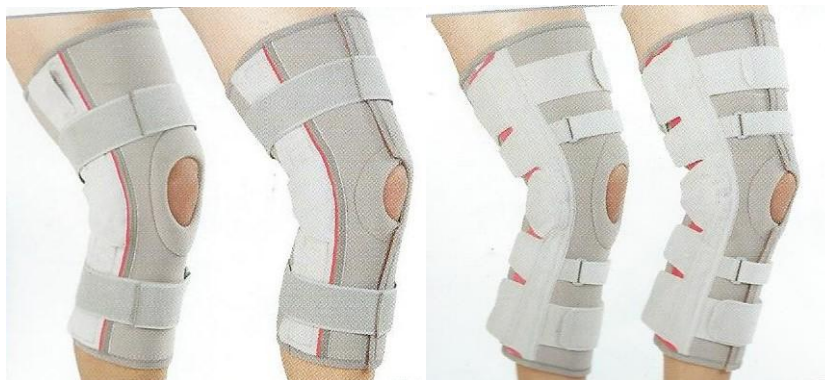

Obrázek 16 - Měkká bandáž kolena (ORTÉZY 2011/2012 - Katalog výrobků Otto Bock ČR s.r.o.)

10.3 Měkká bandáž kolena s dlahami

Kolenní ortéza pro stabilizaci a odlehčení kolene (obr.17). Zhotovuje se z elastického materiálu s plastovými nebo kovovými dlahami s dvouosým kloubem. Tato ortéza má

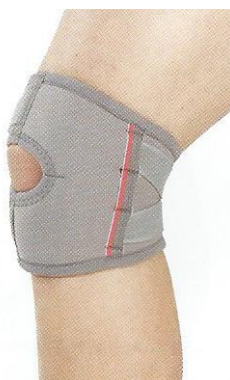mnoho různých modifikací. Jsou různě dlouhé, mají jiný počet upevňovacích pásků a velkou variabilitu materiálů. Používá se dle modifikace pro lehkou, středně těžkou až těžkou vazovou nestabilitu kolena, gonartrózu s volností vazů, patelofemorální bolestivý syndrom nebo při poškození zkřížených vazů.



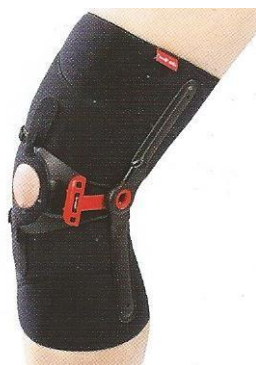Obrázek 17 - Měkká bandáž kolena s dlahami (ORTÉZY 2011/2012 - Katalog výrobků Otto Bock ČR s.r.o.)

10.4 Ortéza pro stabilizaci pately

Je to ortéza poskytující podporu pro patelu a brání jejímu posunutí. Používají se jak krátké typy ortéz (obr.18), které mají statickou laterální pelotu pro zabránění posunu pately, tak delší, často s dynamickou pelotou, která tlačí na patelu pouze v určitém rozsahu pohybu při flexi kolene, kdy je patela nejvíce náchylná k luxaci, a to je 10° až 30° flexe (obr.19). Mohou být doplněny postranními dlahami pro zvýšení stabilizační funkce. Používají se při subluxacích a dislokacích pately, chondropatii pately nebo při chybném patelofemorálním postavení.



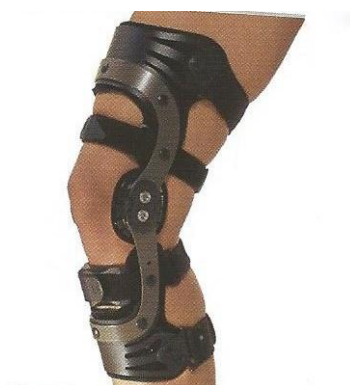Obrázek 18 - Krátká ortéza pro centralizaci pately (ORTÉZY 2011/2012 - Katalog výrobků Otto Bock ČR s.r.o.)



Obrázek 19 – Dynamická ortéza pro centralizaci pately (ORTÉZY 2011/2012 - Katalog výrobků Otto Bock ČR s.r.o.)

10.5 Pevná rámová kolenní ortéza

Kolenní ortéza pro pevnou stranovou stabilizaci s ochranou proti hyperextenzi (obr.19). Základem jsou pevné kovové dlahy s dvouosým kloubem a se stehenním a bérceovým obloučkem a objímkami z laminátu, uhlíkového kompozitu nebo plastu. Vnitřek objímek a oblast kolem kloubů je vyměkčený polstrováním. Do této kategorie patří i jedna z celosvětově nejrozšířenějších kolenních ortéz - carbon titanová ortéza CTi. (obr.21). Používá se pro bolest kolene s těžkým až komplexním uvolněním vazů, při degenerativním onemocnění s těžkou až komplexní vazovou instabilitou, po rekonstrukcích vazů a menisků. CTi ortézu používají také sportovci jako preventivní ochranu zdravého kolenního kloubu, který je vystavován extrémní zátěži.



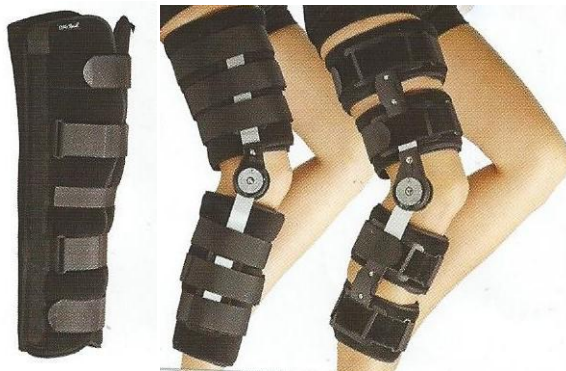Obrázek 20 – Rámová kolenní ortéza (ORTÉZY 2011/2012 - Katalog výrobků Otto Bock ČR s.r.o.)



Obrázek 21 – Ortýza CTi (<http://www.ormedent.cz/>, 2016-04-08)

10.7 Kolenní imobilizační ortýza

Ortýza pro imobilizaci kolenního kloubu v požadovaném úhlu flexe (obr.22). Zhotovena z pevných textilních materiálů po stranách je vybavena kovovými dlahami pevnými, nebo s kloubem s možností nastavení úhlu flexe. Může být zhotovena i celoplastová podle sádrového otisku končetiny. Kolenní imobilizační ortýza nahrazuje běžnou sádrovou fixaci, ale její výhody spočívají v tom, že je snímatelná a lze jí v případě potřeby objemově upravovat. Používá se pro postoperativní nebo posttraumatickou imobilizaci kolenního kloubu s možností postupné mobilizace.



Obrázek 22 - Imobilizační kolenní ortýzy (ORTÉZY 2011/2012 - Katalog výrobků Otto Bock ČR s.r.o.)

11 Závěr

V této práci bylo mým cílem popsat různá poranění nebo onemocnění kolenního kloubu a z toho vyplývající omezení pohybu a stability kolenního kloubu a dále možnosti vybavení vhodnou ortézou, která tato omezení sníží nebo eliminuje. Výsledkem práce je přehled nejčastějších poranění a onemocnění kolenního kloubu a dále přehled dalších chorob, které mají vliv na fungování pohybového aparátu včetně kolenního kloubu. U většiny postižení kolenního kloubu je uvedeno, která ortéza je pro léčbu tohoto postižení nejvhodnější. V další části jsem vytvořil přehled, různých druhů kolenních ortéz, jejich možné modifikace a popis jejich funkce a vlivu na kolenní kloub. Na základě těchto popsaných informací si nyní lze udělat představu o možnostech ortotického vybavení kolenního kloubu při jeho poranění nebo onemocnění.

Seznam použité literatury

- 1) BAEHLER, ANDRÉ-R. *Orthopädie-technische Indikationen*. 1. vyd. Bern : Verlag Hans Huber, 1996. 592 s. ISBN 3-456-82784-9.
- 2) BARTONÍČEK, J., HEŘT, J. *Základy klinické anatomie pohybového aparátu*. 1.vydání, Praha: Maxdorf, 2004. 256 s., ISBN 80-7345-017-8.
- 3) ČECH, O.; SOSNA, A.; BARTONÍČEK, J. *Poranění vazivového aparátu kolenního kloubu*. 1. vydání. Praha: Avicenum, zdravotnické nakladatelství, 1986. 196 s.
- 4) ČIHÁK, R. *Anatomie 1*. 2. vyd. Praha : Grada, 2001. 516 s. ISBN 80-7169-970-5.
- 5) DITMAR, R. *Instability kolenního kloubu*. 1.vyd., Olomouc: Rektorát Univerzity Palackého v Olomouci, 1992. 31 s., ISBN 80-7067-133-5
- 6) DOUBKOVÁ, A., LINC, R. *Anatomie pro studijní bakalářský program fyzioterapie*. 1.vyd. Praha: Karolinum, 2006. 249 s. ISBN 80-246-1302-6
- 7) DUNGL, P. *Ortopedie*. 1. vyd. Praha : Grada, 2005. 1273 s. ISBN 80-247-0550-8.
- 8) DYLEVSKÝ, I.; DRUGA, R.; MRÁZKOVÁ, O. *Funkční anatomie člověka*. 1. vydání. Praha: Grada, 2000. 664 s. ISBN 80-7169-681-1
- 9) HADRABA, I. *Ortopedická protetika – II.část*. 1. vydání. Praha: Karolinum, 2006. 106 s. ISBN 80-246-1296-8.
- 10) HUSIČ, I. *Ortotika*. 2. aktualizované vydání. CZ: Fopto, 2003. 60 s.
- 11) KAPHINGST, W.; HEIM, S. *Ortotika, základy ortotiky dolních a horních končetin*. Praha : Fopto, 2004. 224 s.

- 12) NÝDRLE, M., VESELÁ, H. *Jedna kapitola ze speciální rehabilitace poranění kolenního kloubu*. 1. vydání, Brno: Institut pro další vzdělávání pracovníků ve zdravotnictví, 1992. 75 s., ISBN 80-7013-128-4
- 13) VÉLE, F. *Kineziologie*. 2. vydání. Praha: Triton, 2006. 375 s. ISBN: 80-7254-837-8
- 14) Kompendium - Patobiomechanika a patokinesiologie [online]. [cit. 2016-8-14]. Dostupné z: <<http://biomech.ftvs.cuni.cz>>
- 15) Neurologické příčiny poruch chůze ve stáří - Prof. MUDr. Zdeněk Ambler, DrSc. [online].[cit. 2016-8-14]. Dostupné z: <<http://zdravi.euro.cz/clanek/postgradualni-medicina-priloha/neurologicke-priciny-poruch-chuze-ve-stari-161500> >

Seznam zkratek

m.	musculus	sval
lig.	ligamentum	vaz
lca.	ligamentum cruciatum anterius	přední zkřížený vaz
lcp.	ligamentum cruciatum posterius	zadní zkřížený vaz
MCL	medial collateral ligament	mediální vaz
LCL	lateral collateral ligament	laterální vaz
ACL	anterior cruciate ligament	přední zkřížený vaz
PCL	posterior cruciate ligament	zadní zkřížený vaz
n.	nervus	nerv
CMP		cévní mozková příhoda

Seznam obrázků

Obrázek 1 - Kolenní kloub (http://www.czech.xf.cz/anatomie.htm , 2016-04-08)	10
Obrázek 2 – Meniskus (http://acl-plastika.wbs.cz/Meniskus.html , 2016-04-08)	11
Obrázek 3 - Vazy kolenního kloubu (http://www.szymb.cz/admin/upload/sekce_materialy/OBECNÁ_STAVBA_KLOUBŮ.pdf , 2016-04-08)	14
Obrázek 4 - Svaly kolenního kloubu (http://www.aktin.cz/clanek/2525-mohutna-stehna , 2016-04-08)	16
Obrázek 5 - Mediální nestabilita (ČECH, O.; SOSNA, A.; BARTONÍČEK, J. <i>Poranění vazivového aparátu kolenního kloubu</i> . 1. vydání. Praha: Avicenum, zdravotnické nakladatelství, 1986. strana 139)	21
Obrázek 6 - Laterální nestabilita (ČECH, O.; SOSNA, A.; BARTONÍČEK, J. <i>Poranění vazivového aparátu kolenního kloubu</i> . 1. vydání. Praha: Avicenum, zdravotnické nakladatelství, 1986. strana 141)	22
Obrázek 7 - Hyperextenzní poranění (ČECH, O.; SOSNA, A.; BARTONÍČEK, J. <i>Poranění vazivového aparátu kolenního kloubu</i> . 1. vydání. Praha: Avicenum, zdravotnické nakladatelství, 1986. strana 142).....	22
Obrázek 8 - Izolovaná léze zadního zkříženého vazy a dorzální části pouzdra ((ČECH, O.; SOSNA, A.; BARTONÍČEK, J. <i>Poranění vazivového aparátu kolenního kloubu</i> . 1. vydání. Praha: Avicenum, zdravotnické nakladatelství, 1986. strana 143).....	23
Obrázek 9 - Tendopatie lig. patellae (DUNGL, P. <i>Ortopedie</i> . 1. vyd. Praha : Grada, 2005. strana 958).....	27
Obrázek 10 - Disekující osteochondróza (DUNGL, P. <i>Ortopedie</i> . 1. vyd. Praha : Grada, 2005. strana 959).....	28
Obrázek 11 – Vrozená luxace kolena (DUNGL, P. <i>Ortopedie</i> . 1. vyd. Praha : Grada, 2005. strana 955).....	31
Obrázek 12 – Patella bipartita (DUNGL, P. <i>Ortopedie</i> . 1. vyd. Praha : Grada, 2005. strana 955).....	32
Obrázek 13 - Cyklus kroku (KAPHINGST, W.; HEIM, S. <i>Ortotika, základy ortotiky dolních a horních končetin</i> . Praha : Fopto, 2004. strana 19)	34
Obrázek 14 - Kompromisní osa kolenního kloubu (KAPHINGST, W.; HEIM, S. <i>Ortotika, základy ortotiky dolních a horních končetin</i> . Praha : Fopto, 2004. strana 9) ..	37
Obrázek 15 - Infrapatelární páska (MEDICAL - Katalog výrobků Otto Bock ČR s.r.o.)	40
Obrázek 16 - Měkká bandáž kolena (ORTÉZY 2011/2012 - Katalog výrobků Otto Bock ČR s.r.o.).....	40
Obrázek 17 - Měkká bandáž kolena s dlahami (ORTÉZY 2011/2012 - Katalog výrobků Otto Bock ČR s.r.o.)	41
Obrázek 18 - Krátká ortéza pro centralizaci pately (ORTÉZY 2011/2012 - Katalog výrobků Otto Bock ČR s.r.o.)	41
Obrázek 19 – Dynamická ortéza pro centralizaci pately (ORTÉZY 2011/2012 - Katalog výrobků Otto Bock ČR s.r.o.)	42
Obrázek 20 – Rámová kolenní ortéza (ORTÉZY 2011/2012 - Katalog výrobků Otto Bock ČR s.r.o.)	42
Obrázek 21 – Ortéza CTi (http://www.ormedent.cz/ , 2016-04-08).....	43
Obrázek 22 - Imobilizační kolenní ortézy (ORTÉZY 2011/2012 - Katalog výrobků Otto Bock ČR s.r.o.)	43